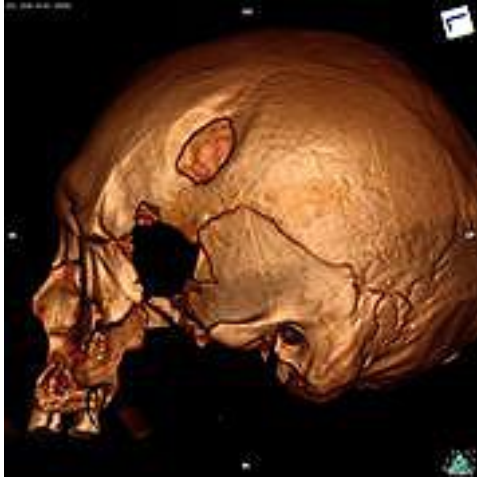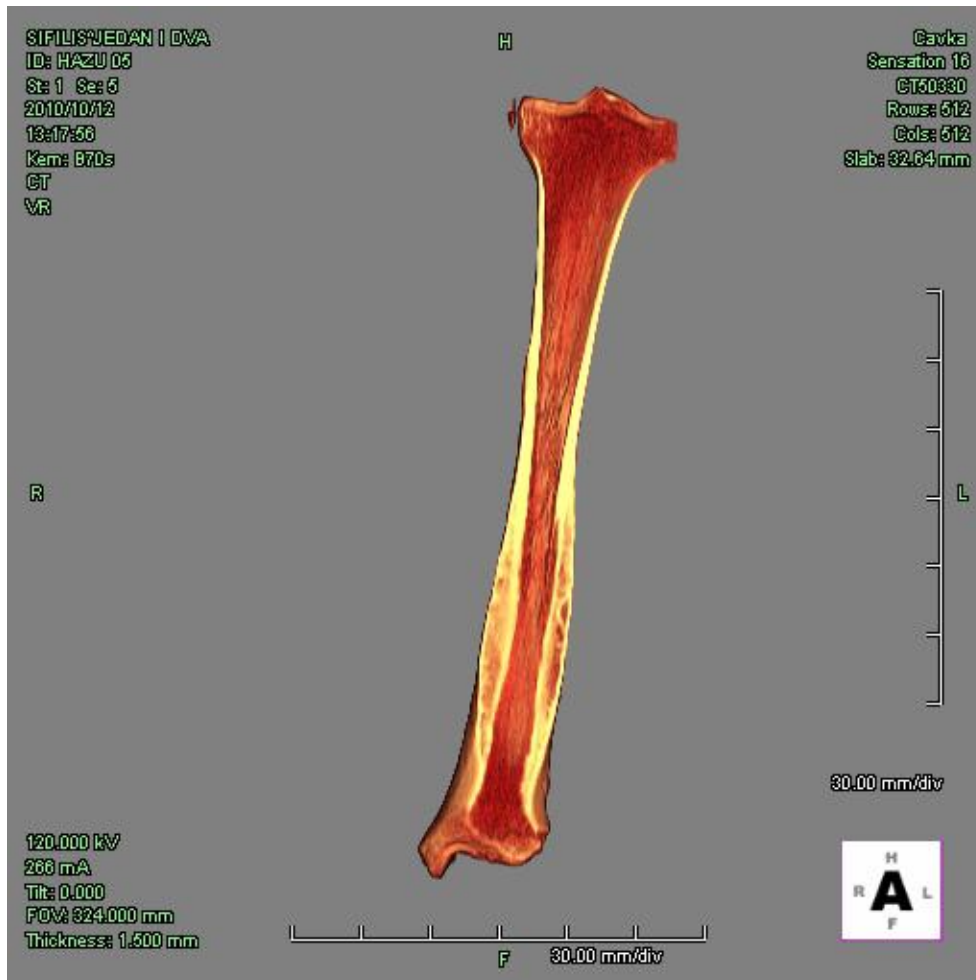


Uzorak CT i rendgenskih analiza dr. Mislava Čavke

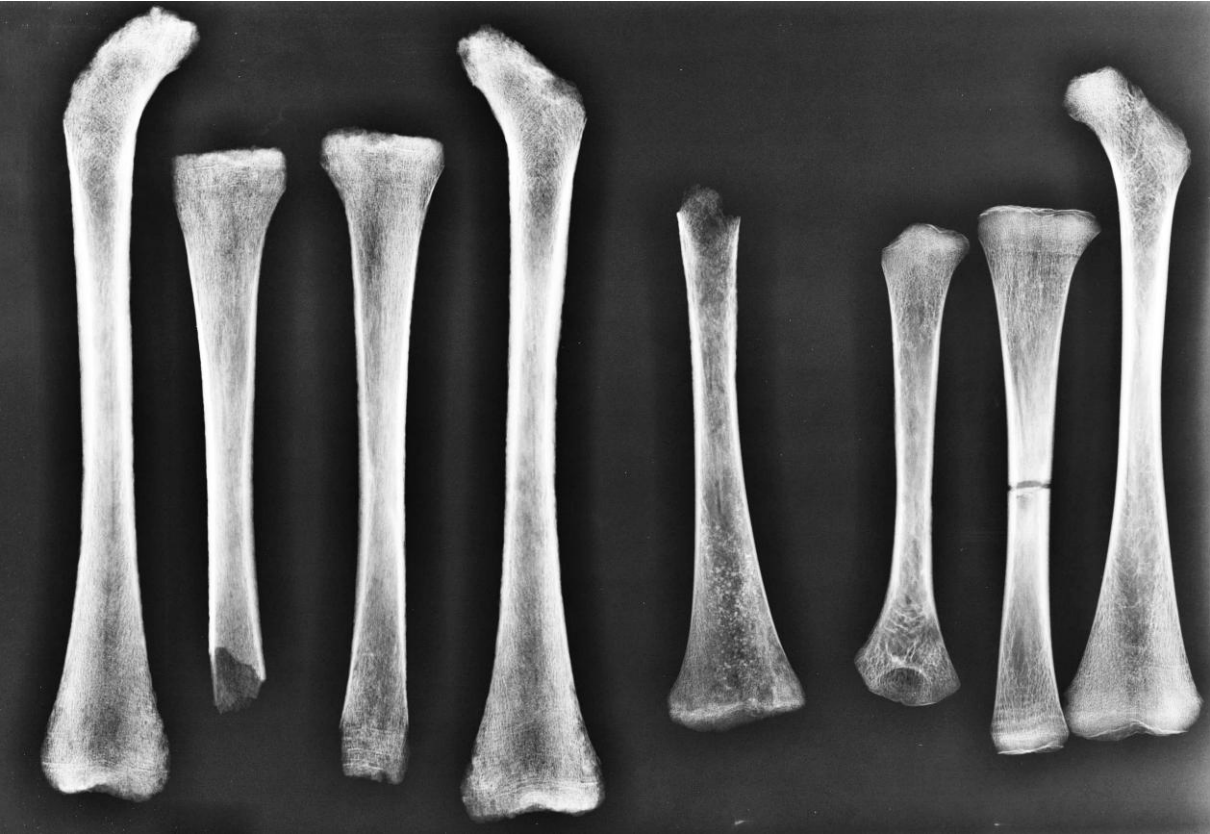CT Antemortalne frakture lubanje kod odraslog muškarca s nalazišta Kamengrad



CT tibije sa sifilitičnim promjenama nađene kod muškarca s nalazišta Crkvari



Rendgenska snimka mogućeg skorbuta kod dva subadulta s nalazišta Korlat



Rendgenska snimka veneričnog sifilisa kod odraslog muškarca s nalazišta Koprivno

