

Rezultati analiza osteološke građe s 4 nalazišta analiziranih u razdoblju prvih 6 tjedana projekta (ukupno 202 kostura - trebalo je biti 192)

Rezultati

Rezultati analiza provedenih na ušćuvanim kosturima s nalazišta Suhopolje - Kliškovac:

Kliškovac

SJ 006

Grob 1

Tafonomija: kosti su srednje dobro ušćuvane, svijetlo žute boje, izrazito robusne s rijetkom trabekularnom kosti. Prisutni su slijedeći koštani elementi: čeona kost, obje tjemene kosti, zatiljna kost, obje sljepoočne kosti, donja čeljust, lijeva ključna kost, lijeva zdjelična kost, oba ivera, obje skočne kosti, obje petne kosti, obje nadlaktične kosti, obje lakatne kosti, obje palčane kosti, obje bedrene kosti, obje goljениčne kosti i obje lisne kosti.

Spol: muški, na temelju: 1) morfologije zdjelične kosti koja pokazuje izrazito uski gornji veliki sjedni urez, usko tijelo preponske kosti, široku zglobnu čašicu (acetabulum) i okomito orijentiranu bočnu kost, 2) morfologije lubanje koja pokazuje zakošeno čelo, hrapavo i jako razvijeno zatiljno područje i velike mastoideuse, i 3) morfologije donje čeljusti koja ima veliku, široku bradu s jako izraženim tuberculum mentale, širokim granama i gotovo okomitim kutom donje čeljusti.

Starost u trenutku smrti: doživljena starost u trenutku smrti procijenjena je na 50 do 55 godina. Starost je određena na temelju slijedećih čimbenika. Morfologija aurikularne ploštine na stražnjem dijelu lučnog grebena zdjelične kosti odgovara sedmom stupnju po klasifikaciji Lovejoya i sur. (1985), što odgovara starosti od 50 do 55 godina.

Zubi: čitava gornja čeljust nedostaje u ušćuvanom uzorku – prisutna su oba sjekutića, očnjak, drugi kutnjak koji se nalaze van alveola. Na desnoj strani donje čeljusti prisutni su drugi sjekutić, očnjak i treći kutnjak, dok su oba pretkutnjaka ispala postmortalno, prvi i drugi kutnjak zaživotno, a prvi sjekutić nedostaje zajedno s alveolom; na lijevoj strani prisutni su prvi i drugi kutnjak, dok su oba pretkutnjaka i treći kutnjak ispali zaživotno, a oba sjekutića i očnjak nedostaju zajedno s alveolom. Prisutan je jedan karijes na desnoj strani donje čeljusti. Hipoplastični defekti nisu prisutni. Uočena je jaka abrazija anteriornih zubi, nedostaje gotovo čitava kruna (moguće posljedica habitualnih radnji) i jaka alveolarna resorpcija (na drugom kutnjaku donje čeljusti iznosi 6 mm) te antemortalni gubitak kosti.

Patološke promjene: blagi aktivni periostitis prisutan je na distalnoj trećini medijalne strane lijeve goljениčne kosti. Na medijalnoj strani srednje trećine desne goljениčne kosti nalazi se vretenasto zadebljana kost i litički defekt. Blagi degenerativni osteoartritis (osteofiti) prisutni su na obje distalne bedrene kosti, obje distalne goljениčne kosti, obje skočne i petne kosti. Degenerativni osteoartritis karakterizira progresivna pojava osteofita oko rubova zglobnih ploština. U uznapredovalim oblicima inače glatka zglobna površina razvija koštane nodule, porozitet ili eburnaciju. Ove promjene rezultat su mikrotrauma koje su posljedica

svakodnevnih aktivnosti i razlikuju se od traumatskog artritisa koji nastaje kao posljedica prekida normalnog biomehaničkog funkcioniranja zgloba. Na inferiornoj zglobnoj ploštini lijeve skočne kosti, na posteriornoj strani nalazi se nova koštana tvorevina veličine 27×16 mm. Lijeva lunata ima isti defekt te se najvjerojatnije radi o početnoj koštanoj ankilozi, dok znakovi bilo kakve traume nisu vidljivi.

Asocirani materijalni ostaci ili životinjske kosti: nisu prisutne u ušćivanom uzorku.

Kliškovac
SJ 010
Grob 3

Tafonomija: kosti su vrlo loše ušćivane, svjetlo žute boje. Gracilne su s rijetkom trabekularnom kosti. Prisutni su slijedeći koštani elementi: fragment čeone kosti, fragmenti tjemenih kostiju, obje sljepoočne kosti, lijeva jagodična kost i fragment zatiljne kosti.

Spol: ženski, na temelju morfologije čeone kosti i mastoideusa.

Starost u trenutku smrti: doživljena starost u trenutku smrti procijenjena je na više od 45 godina. Starost je određena na temelju obliteracije kranijalnih šavova.

Zubi: nisu prisutni u ušćivanom uzorku.

Patološke promjene: nisu prisutne u ušćivanom uzorku.

Asocirani materijalni ostaci ili životinjske kosti: nisu prisutne u ušćivanom uzorku.

Kliškovac
SJ 012
Grob 4

Tafonomija: kosti su srednje dobro ušćivane, svjetlo žute boje. Gracilne su s relativno gustom trabekularnom kosti. Prisutni su slijedeći koštani elementi: čeona kost, obje tjemene kosti, zatiljna kost, obje sljepoočne kosti, gornja i donja čeljust, desna lopatica, obje ključne kosti, desna zdjelična kost, obje skočne kosti, obje nadlaktične kosti, obje lakatne kosti, obje palčane kosti, obje bedrene kosti, obje goljenične kosti i obje lisne kosti.

Spol: ženski, na temelju morfologije zdjelične kosti koja pokazuje izrazito široki gornji veliki sjedni urez (incisura ischiadica major), i 2) morfologije donje čeljusti koja ima malu, špicastu bradu sa slabio izraženim tuberculum mentale i velikim kutom donje čeljusti.

Starost u trenutku smrti: doživljena starost u trenutku smrti procijenjena je na 35 do 40 godina. Starost je određena na temelju slijedećih čimbenika. Morfologija aurikularne ploštine

na stražnjem dijelu lučnog grebena zdjelične kosti odgovara četvrtom stupnju po klasifikaciji Lovejoya i sur. (1985), što odgovara starosti od 35 do 40 godina.

Zubi: prisutan je samo fragment desne strane gornje čeljusti s alveolama za oba sjekutića, očnjak i prvi pretkutnjak, no svi su zubi ispali postmortalno; na lijevoj strani prisutni su očnjak, oba pretkutnjaka i drugi kutnjak dok su oba sjekutića ispala postmortalno, prvi kutnjak zaživotno, a treći kutnjak nedostaje zajedno s alveolom. Prisutan je samo fragment desne strane donje čeljusti – prisutna su oba pretkutnjaka; na lijevoj strani prisutni su očnjak i oba pretkutnjaka, dok su oba sjekutića i treći kutnjak ispali postmortalno, prvi kutnjak zaživotno, a drugi kutnjak nedostaje zajedno s alveolom. Prisutna su tri karijesa na lijevoj strani donje čeljusti. Hipoplastični defekti uočeni su na očnjacima gornje i donje čeljusti. Zamijećena je umjerena abrazija okluzalnih ploština na anteriornim zubima (moguće posljedica habitualnih radnji - i fleksori su naglašeni).

Patološke promjene: Blagi degenerativni osteoartritis (osteofiti) prisutni su na obje distalne bedrene kosti.

Asocirani materijalni ostaci ili životinjske kosti: nisu prisutne u uščuvanom uzorku.

Kliškovac

SJ 014

Grob 5

Tafonomija: kosti su srednje dobro uščuvane, svjetlo žute boje. Gracilne su s rijetkom trabekularnom kosti. Prisutni su slijedeći koštani elementi: čeona kost, obje tjemene kosti, zatiljna kost, obje sljepoočne kosti, obje jagodične kosti, gornja i donja čeljust, obje lopatice, obje ključne kosti, lijeva zdjelična kost, oba ivera, obje skočne kosti, obje petne kosti, svi vratni kralješci i 3 prsna kralješka te 4 lijeva i 3 desna rebra.

Spol: ženski, na temelju morfologije zdjelične kosti koja pokazuje izrazito široki gornji veliki sjedni urez (incisura ischiadica major), i 2) morfologije donje čeljusti koja ima malu, špicastu bradu sa slabo izraženim tuberculum mentale i velikim kutom donje čeljusti.

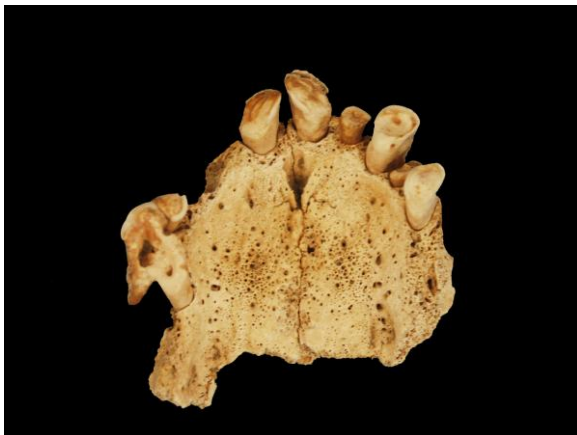Starost u trenutku smrti: doživljena starost u trenutku smrti procijenjena je na 45 do 50 godina. Starost je određena na temelju slijedećih čimbenika. Morfologija aurikularne ploštine na stražnjem dijelu lučnog grebena zdjelične kosti odgovara šestom stupnju po klasifikaciji Lovejoya i sur. (1985), što odgovara starosti od 45 do 50 godina. Morfologija sternalnih krajeva rebara (Iskan i sur. 1985), odgovara 6. stupnju odnosno starosti od 43,3 do 58,1 godina.

Zubi: na desnoj strani gornje čeljusti prisutni su prvi sjekutić, drugi pretkutnjak i prvi kutnjak, dok su očnjak i prvi pretkutnjak ispali postmortalno, drugi sjekutić i drugi kutnjak zaživotno, a treći kutnjak nedostaje zajedno s alveolom; na lijevoj strani prisutni su svi zubi osim prvog i drugog kutnjaka koji su ispali zaživotno i trećeg kutnjaka koji nedostaje zajedno s alveolom. Na desnoj strani donje čeljusti prisutni su svi zubi osim prvog sjekutića koji je ispao postmortalno te prvog i drugog kutnjaka koji su ispali zaživotno; na lijevoj strani prisutni su svi zubi osim drugog sjekutića i očnjaka koji su ispali postmortalno, prvog kutnjaka koji je ispao zaživotno te prvog sjekutića koji nedostaje zajedno s alveolom. Prisutna su 2 karijesa; 1

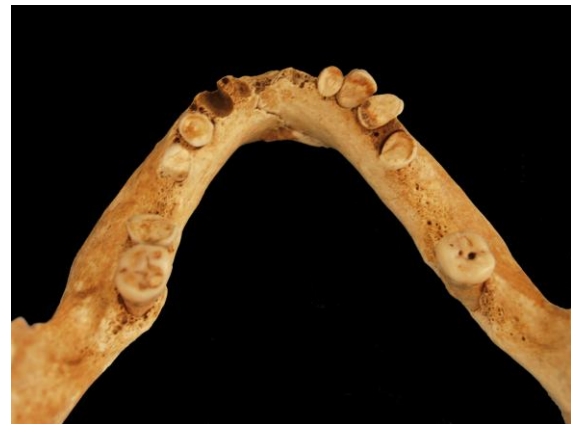na lijevoj strani i 1 na desnoj strani donje čeljusti. Hipoplastični defekti uočeni su na prvim sjekutićima gornje čeljusti te očnjacima gornje i donje čeljusti. Prisutna je jaka abrazija okluzalnih ploština na zubima gornje i donje čeljusti uslijed habitualne aktivnosti (Slika 1 i 2). Na prvom sjekutiću lijeve strane gornje čeljusti uočen je grubi utor širine 3 mm koji horizontalno presijeca okluzalnu ploštinu zuba. Isti utori uočeni su na oba pretkutnjaka desne strane donje čeljusti. Na prvom pretkutnjaku prisutan je horizontalni utor, dok je na drugom pretkutnjaku prisutan utor u vertikalnom položaju. Na prvom sjekutiću i prvom kutnjaku na desnoj strani gornje čeljusti te na očnjaku desne strane donje čeljusti i drugom kutnjaku lijeve strane donje čeljusti nije prisutan spomenuti utor, već je okluzalna ploština specifično istrošena – nedostaje gotovo polovica krune. Uslijed korištenja zubi kao oruđa, na desnoj strani gornje čeljusti iznad očnjaka i prvog pretkutnjaka nastao je granulom veličine 10×10 mm. Iz istog razloga razvio se i upalni proces na oba palatina.

Patološke promjene: blagi degenerativni osteoartritis (osteofiti) prisutan je na 5., 6. i 7. vratnom kralješku i na lijevoj gleniodnoj fossi. Na 1. i 2. vratnom kralješku prisutan je jaki degenerativni osteoartritis (osteofiti) te osifikacija apikalnog ligamenta na 2. vratnom kralješku – ovi defekti najvjerojatnije su usko povezani sa habitualnim aktivnostima koje su rezultirale i jakom abrazijom okluzalnih ploština zubiju.

Asocirani materijalni ostaci ili životinjske kosti: prisutna je glava bedrene kosti, fragment kralješka, fragment rebra i drugi mliječni kutnjak koji pripadaju subadultu čija je starost procijenjena na 4-6 godina.



Jaka abrazija okluzalnih ploština zubi gornje čeljusti.



Jaka abrazija okluzalnih ploština zubi donje čeljusti.

Kliškovac
SJ 016, 017
Grob 6

Tafonomija: kosti su vrlo loše ušćuvane, svjetlo žute boje. Gracilne su s relativno gustom trabekularnom kosti. Prisutni su slijedeći koštani elementi: fragment goljenične kosti, fragment lijeve skočne kosti, desna skočna kost, fragmenti dijafiza dugih kostiju, fragmenti rebara i metakarpalna kost.

Spol: kosti su izrazito loše ušćuvane i fragmentirane te se spol ne može sa sigurnošću odrediti. Najvjerojatnije se radi o ženi, na temelju debljine kortikalne kosti te opće gracilnosti kostiju.

Starost u trenutku smrti: doživljena starost u trenutku smrti procijenjena je na 35 do 45 godina, na temelju gustoće trabekularne kosti te nedostatka degenerativnih promjena na kostima.

Zubi: nisu prisutni u ušćuvanom uzorku.

Patološke promjene: na zglobnoj polštini lijeve skočne kosti prisutna je zrasla linija frakture dužine 9 mm. Nema nikakvih znakova upalnog procesa.

Asocirani materijalni ostaci ili životinjske kosti: nisu prisutne u ušćuvanom uzorku.

Kliškovac

SJ 18, 19

Grob 7

Tafonomija: kosti su vrlo loše ušćuvane, svjetlo žute boje. Robusne su s gustom trabekularnom kosti. Prisutni su slijedeći koštani elementi: fragment lijeve sljepoočne kosti, fragment lijeve zdjelične kosti, fragment desne distalne nadlaktične kosti, fragment rebra te sitni fragmenti dijafiza dugih kostiju.

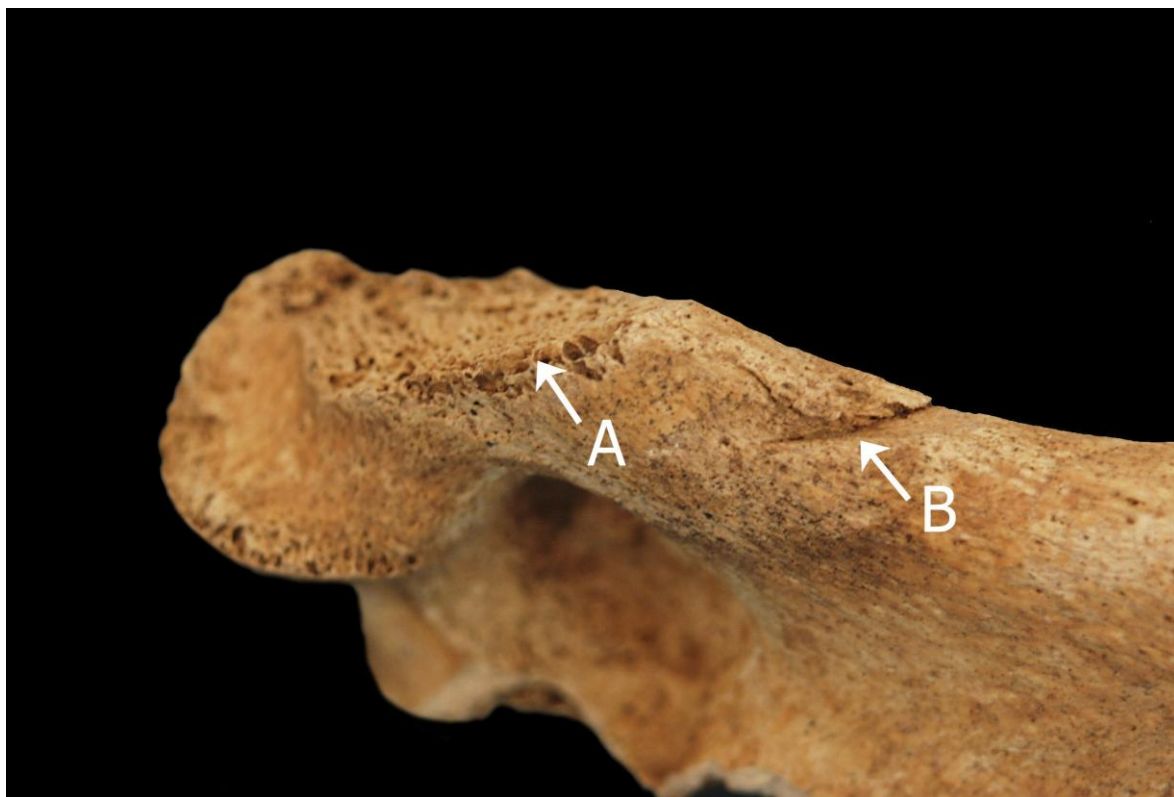
Spol: muški, na temelju morfologije zdjelične kosti koja pokazuje izrazito uski gornji veliki sjedni urez, usko tijelo preponske kosti, široku zglobnu čašicu (acetabulum) i okomito orijentiranu bočnu kost te opće robusnosti kostiju.

Starost u trenutku smrti: doživljena starost u trenutku smrti procijenjena je na 20 do 25 godina. Morfologija aurikularne ploštine na stražnjem dijelu lučnog grebena zdjelične kosti odgovara prvom stupnju po klasifikaciji Lovejoya i sur. (1985), što odgovara starosti od 20 do 25 godina.

Zubi: nisu prisutni u ušćuvanom uzorku.

Patološke promjene: na distalnoj desnoj nadlaktičnoj kosti prisutne su dvije perimortalne posjekotine: 1) prva se nalazi 50 mm superiorno od distalnog kraja, sa medijalne strane. Ova posjekotina je manja, duljine 12 mm te ja samo «zarezala» u kost nadlaktice i pod istim je kutem kao i druga posjekotina. Inicijalni rez se nalazi superiorno te otkriva smjer udara odozgo prema dolje. Površina ispolirane kosti iznosi 7×5 mm. Nema nikakvih znakova upalnog procesa, niti zarašćivanja. 2) 18 mm inferiorno od prve nalazi se druga, puno veća, perimortalna posjekotina koja je u potpunosti odsjekla medijalni kondil i izložila trabekularnu kost. Defekt je veličine 17×31 mm. Ova posjekotina je konzistentna s prvom – udarac je zadan odozgo prema dolje i pod istim je kutem. Niti ova trauma ne pokazuje nikakve znakove upalnog procesa, niti zarašćivanja. Ove dvije posjekotine, jedna blizu druge upućuju na moguće komadanje tijela (najvjerojatnije neposredno poslije smrti).

Asocirani materijalni ostaci ili životinjske kosti: nisu prisutne u ušćuванom uzorku.



Perimortalne posjekotine na desnoj nadlaktičnoj kosti.

Kliškovac
SJ 020, 021
Grob 8

Tafonomija: kosti su vrlo loše ušćuvane, svjetlo žute boje. Kosti su gracilne s gustom trabekularnom kosti. Prisutna samo desna bedrena kost i desna goljenična kost.

Spol: radi se o kosturu djeteta.

Starost u trenutku smrti: doživljena starost u trenutku smrti procijenjena je na 8 do 10 godine. Starost je određena na temelju debljine kortikalne kosti te promjera dijafize bedrene kosti.

Zubi: nisu prisutni u ušćuванom uzorku.

Patološke promjene: prisutna je moguća perimortalna ozljeda na srednjoj trećini posteriorne strane desne bedrene kosti. Radi se o posjekotini duljine 7 mm. Inicijalni rez je zadan u smjeru odozgo prema dolje, a okolna kost je otkrhnuta. Nema znakova upalnog procesa, niti

zarašćivanja. Na istoj bedrenoj kosti, gotovo na istoj visini – na medijalnoj strani prisutne su paralelne jedva vidljive posjekotine koje su zadane pod vrlo oštrim kutem. Nema znakova upalnog procesa, niti zarašćivanja.

Asocirani materijalni ostaci ili životinjske kosti: prisutan je fragment dijafize duge kosti odrasle osobe.



Paralelene, jedva vidljive perimortalne posjekotine na desnoj bedrenoj kosti

Kliškovac
SJ 034
Grob 10

Tafonomija: kosti su vrlo loše ušćuvane, svjetlo žute boje sa oštećenjima na vanjskom korteksu. Kosti su robusne s gustom trabekularnom kosti. Prisutni su samo fragmenti dijafiza dugih kostiju.

Spol: kosti su izrazito loše ušćuvane i fragmentirane te se spol ne može sa sigurnošću odrediti. Najvjerojatnije se radi o muškarcu, na temelju debljine kortikalne kosti te opće robusnosti kostiju.

Starost u trenutku smrti: radi se o odrasloj osobi iznad 30 godina starosti na temelju gustoće trabekularne kosti.

Zubi: nisu prisutni u ušćuvanom uzorku.

Patološke promjene: nisu prisutne u ušćuvanom uzorku.

Asocirani materijalni ostaci ili životinjske kosti: prisutan je fragment životinjske kosti.

Kliškovac
SJ 040
Grob 15

Tafonomija: kosti su vrlo loše ušćuvane, svijetlo žute boje s crnim mrljama. Robusne su, s relativno gustom trabekularnom kosti. Prisutni su slijedeći koštani elementi: čeona kost, obje tjemene kosti, zatiljna kost, obje sljepoočne kosti, desna jagodična kost, gornja i donja čeljust, obje ključne kosti, desni iver, desna skočna kost, desna nadlaktična kost, desna bedrena kost, desna goljenična kost i obje lisne kosti.

Spol: muški, na temelju morfologije lubanje koja pokazuje zakošeno čelo, hrapavo i jako razvijeno zatiljno područje i morfologije donje čeljusti koja ima veliku, široku bradu s jako izraženim tuberculum mentale, širokim granama i gotovo okomitim kutom donje čeljusti.

Starost u trenutku smrti: doživljena starost u trenutku smrti procijenjena je na 45 do 50 godina. Starost je određena na temelju obliteracije kranijalnih šavova te abrazije okluzalnih ploština zubiju.

Zubi: Na desnoj strani gornje čeljusti prisutni su svi zubi (prvi i drugi kutnjak se nalaze van alveola (osim trećeg kutnjaka koji nedostaje zajedno s alveolom)); na lijevoj strani prisutni su svi zubi osim oba sjekutića koja su ispala postmortalno te drugog i trećeg kutnjaka koji nedostaje zajedno s alveolom. Na desnoj strani donje čeljusti prisutni su svi zubi; na lijevoj strani prisutni su svi zubi (treći kutnjak se nalazi van alveole) osim prvog i drugog kutnjaka koji nedostaje zajedno s alveolom. Uočeno je 6 karijesa; 3 na desnoj strani gornje čeljusti, 2 na lijevoj strani gornje čeljusti i 1 na desnoj strani donje čeljusti. Hipoplastični defekti nisu prisutni. Uočena je umjerena do jaka abrazija okluzalnih plotina na anteriornim zubima – moguće da je posljedica habitualnih radnji.

Patološke promjene: na fragmentu nadlaktične kosti prisutna je perimortalna posjekotina (dio kosti postmortalno nedostaje). Inicijalni rez je veličine 14×4 mm. Smjer udara je dijagonalan odozgo prema dolje, pod ostrim kutem. Nema nikakvih znakova upalnog procesa, niti zarašćivanja.

Asocirani materijalni ostaci ili životinjske kosti: nisu prisutni u ušćuvanom uzorku.



Perimortalna posjekotina na nadlaktičnoj kosti.

Kliškovac
SJ 042
Grob 16

Tafonomija: kosti su loše ušćuvane, svjetlo žute boje. Kosti su gracilne s gustom trabekularnom kosti. Prisutni su slijedeći koštani elementi: obje tjemene kosti, zatiljna kost, obje sljepoočne kosti, donja čeljust, fragment desne zdjelične kosti, obje nadlaktične kosti, obje bedrene kosti i desna goljениčna kost.

Spol: radi se o kosturu djeteta.

Starost u trenutku smrti: doživljena starost u trenutku smrti procijenjena je na 8,5 do 9,5 godine. Starost je određena na temelju kronologije nicanja i razvoja mliječnih i stalnih zubi.

Zubi: gornja čeljust u potpunosti nedostaje – prisutni su desni mliječni očnjak, oba mliječna kutnjaka, oba trajna sjekutića i prvi trajni kutnjak koji se nalaze van alveola. Na donjoj čeljusti desno prisutni su mliječni očnjak, oba mliječna kutnjaka, oba trajna sjekutića i prvi trajni kutnjak; na lijevoj strani situacija je identična. Karijesi nisu uočeni. Hipoplastični defekt je prisutan na prvom sjekutiću gornje čeljusti.

Patološke promjene: nisu prisutne u ušćuvanom uzorku.

Asocirani materijalni ostaci ili životinjske kosti: fragment čeone kosti, fragment tjemene kosti te fragmenti dijafiza dugih kostiju koji pokazuju znakove upalnog procesa – trabekularna kost je gusta i podsjeća na osteomijelitis, a na vanjskom korteksu prisutan je blagi aktivni periostitis. Kosti pripadaju muškarcu čija je starost procijenjena na 25-45 godina.

Kliškovac
SJ 045
Grob 17

Tafonomija: kosti su srednje dobro ušćuvane, svjetlo žute boje. Kosti su gracilne s gustom trabekularnom kosti. Prisutni su slijedeći koštani elementi: čeona kost, obje tjemene kosti, zatiljna kost, obje sljepoočne kosti, lijeva jagodična kost, fragment gornje i donje čeljusti, desna lopatica, desna ključna kost, obje zdjelične kosti, oba ivera, obje skočne kosti, obje petne kosti, obje nadlaktične kosti, obje lakatne kosti, obje palčane kosti, obje bedrene kosti, obje goljениčne kosti i obje lisne kosti.

Spol: ženski, na temelju: 1) morfologije zdjelične kosti koja pokazuje izrazito široki gornji veliki sjedni urez (incisura ischiadica major), i 2) morfologije donje čeljusti koja ima malu, špicastu bradu sa slabo izraženim tuberculum mentale i velikim kutom donje čeljusti.

Starost u trenutku smrti: doživljena starost u trenutku smrti procijenjena je na 30 do 35 godina. Morfologija aurikularne ploštine na stražnjem dijelu lučnog grebena zdjelične kosti odgovara trećem stupnju po klasifikaciji Lovejoya i sur. (1985), što odgovara starosti od 30 do 35 godina.

Zubi: prisutan je samo fragment lijeve strane gornje čeljusti – prisutan je drugi kutnjak te prvi i treći kutnjak koji se nalaze van alveola. Na donjoj čeljusti desno prisutni su svi zubi (drugi sjekutić, očnjak te oba pretkutnjaka nalaze se van alveole) osim trećeg kutnjaka koji je ispao zaživotno; na lijevoj strani prisutni su svi zubi (prvi pretkutnjak se nalazi van alveole) osim drugog kutnjaka koji je ispao postmortalno, drugog pretkutnjaka koji je ispao zaživotno te trećeg kutnjaka koji nedostaje zajedno s alveolom. Karijesi nisu uočeni. Hipoplastični defekti su prisutni na očnjacima donje čeljusti. Uočena je blaga abrazija okluzalnih ploština.

Patološke promjene: na srednjoj trećini lijeve lakatne kosti nalazi se stara loše zarasla fraktura. Fraktura se očituje po kalusu veličine 45×22 mm i posteriornom pomaku kosti za 9 mm. Na kalusu je prisutan upalni proces – litički defekt veličine 20×17 mm. Defekt ima glatke rubove i porozno dno.

Asocirani materijalni ostaci ili životinjske kosti: nije prisutan u ušćivanom uzorku.



Stara loše zarasla fraktura na lijevoj lakatnoj kosti.

Kliškovac
SJ 051, 052
Grob 20

Tafonomija: kosti su dobro ušćuvane, svjetlo žute boje. Kosti su gracilne s gustom trabekularnom kosti. Prisutni su slijedeći koštani elementi: čeona kost, obje tjemene kosti, zatiljna kost, obje sljepoočne kosti, obje jagodične kosti, gornja i donja čeljust, obje lopatice, obje ključne kosti, prsna kost, obje zdjelične kosti, križna kost, lijevi iver, obje skočne kosti, obje petne kosti, obje nadlaktične kosti, desna palčana kost, obje lakatne kosti, obje bedrene kosti, obje goljениčne kosti, obje lisne kosti, 6 vratnih, 1 prsni i 2 slabinska kralješka te 2 lijeva i 5 desnih rebara.

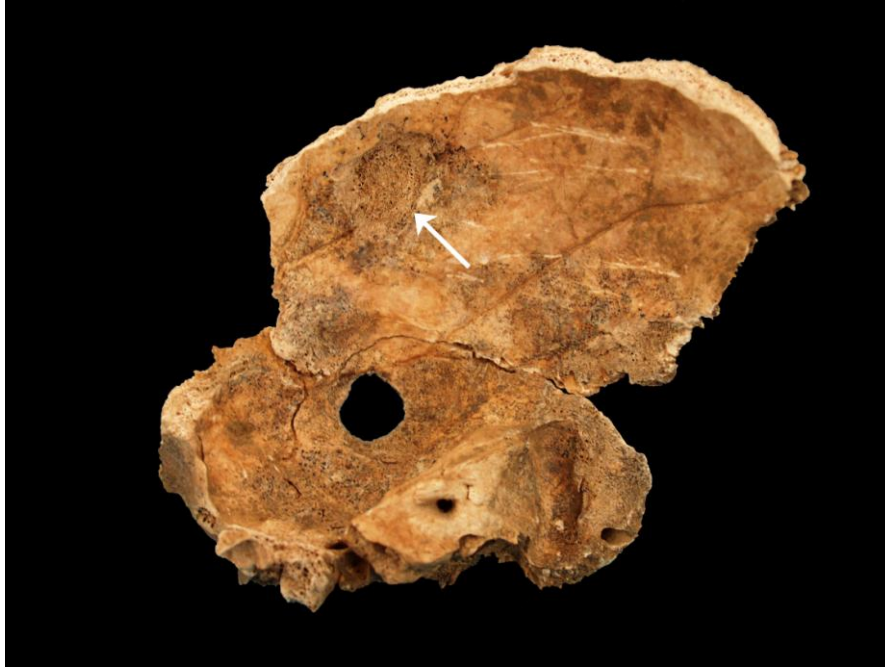Spol: ženski, na temelju: 1) morfologije zdjelične kosti koja pokazuje izrazito široki gornji veliki sjedni urez (incisura ischiadica major), i 2) morfologije donje čeljusti koja ima malu, špicastu bradu sa slabo izraženim tuberculum mentale i velikim kutom donje čeljusti.

Starost u trenutku smrti: doživljena starost u trenutku smrti procijenjena je na 30 do 35 godina. Morfologija aurikularne ploštine na stražnjem dijelu lučnog grebena zdjelične kosti odgovara trećem stupnju po klasifikaciji Lovejoya i sur. (1985), što odgovara starosti od 30 do 35 godina.

Zubi: na desnoj strani gornje čeljusti prisutni su svi zubi osim trećeg kutnjaka koji nije niti izrastao; na lijevoj strani prisutni su svi zubi osim prvog sjekutića i trećeg kutnjaka koji su ispali postmortalno. Na donjoj čeljusti desno prisutni su svi zubi osim drugog sjekutića koji je ispao postmortalno; na lijevoj strani prisutni su svi zubi osim drugog sjekutića koji je ispao postmortalno i drugog kutnjaka koji je ispao zaživotno. Prisutan je 1 karijes na lijevoj strani donje čeljusti. Hipoplastični defekti nisu prisutni. Uočena je blaga alveolarna resorpcija.

Patološke promjene: na desnoj sljepoočnoj kosti, 14 mm inferiorno od skvamozalnog šava i 9 mm superiorno od zigomatičnog luka, nalazi se okrugli defekt veličine 14×14 mm. Defekt je probio kost. Defekt je lijevkastog oblika te je na endokranijalnoj strani veličine 20×14 mm, s porotičnim dnom. Na endokranijalnoj strani desne tjemene kosti, 22 mm superiorno od skvamozalnog šava, nalazi se sličan defekt veličine 22×18 mm. Defekt je nepravilnog oblika i nije probio svod lubanje.

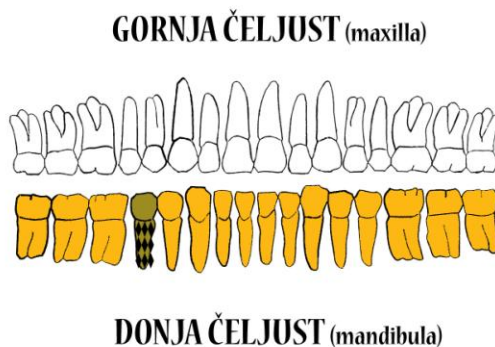
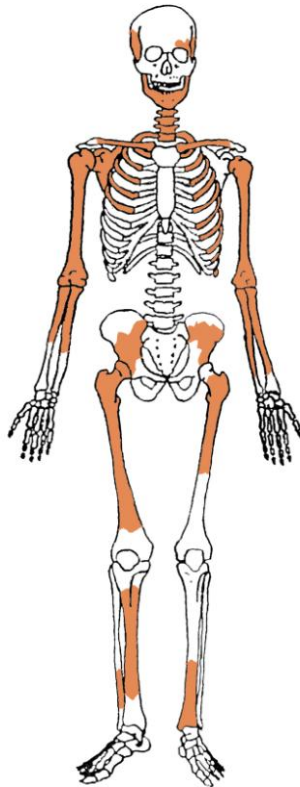
Asocirani materijalni ostaci ili životinjske kosti: nisu prisutne u ušćuvanom uzorku.



Okrugli defekt na desnoj strani sljepoočne kosti koji je probio svod lubanje te drugi defekt (označen strelicom) koji nije probio svod lubanje.

Rezultati analiza provedenih na ušćuvanim kosturima s nalazišta Nin - Sv. Asel:

Nin - Sv. Asel Grob 83



- | | |
|--------------------------|------------------------------|
| ■ zub prisutan | ■ prisutan karijes |
| ■ zub ispao zaživotno | ■ prisutan alveolarni apsces |
| ■ zub ispao postmortalno | |

Ušćuvanost korteksa: dobra.

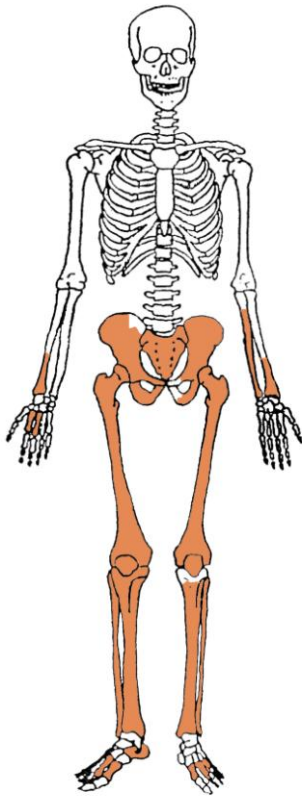
Spol: žena.

Starost u trenutku smrti: 45 do 55 godina.

Patološke promjene: blagi degenerativni osteoartritis (OA) prisutan je na ramenima, desnom laktu, 3., 4. i 5. vratnom te 3. i 4. prsnom kralješku. Degenerativni osteoartritis karakterizira progresivna pojava osteofita oko rubova zglobnih ploha; te promjene rezultat su mikrotrauma koje su posljedica svakodnevnih aktivnosti i razlikuju se od traumatskog artritisa koji nastaje kao posljedica prekida normalnog biomehaničkog funkcioniranja zgloba. Na 10. i 11. prsnom kralješku prisutna je koštana ankiloza (kralješci su spojeni). Benigni kortikalni defekt prisutan je na hvatištu mišića *pectoralis maior* obje nadlaktične kosti.

Asocirani materijalni ostaci ili životinjske kosti: nisu prisutni.

Nin - Sv. Asel
Grob 84 (sloj III)



Uščuvanost korteksa: dobra.

Spol: muškarac.

Starost u trenutku smrti: 30 do 40 godina.

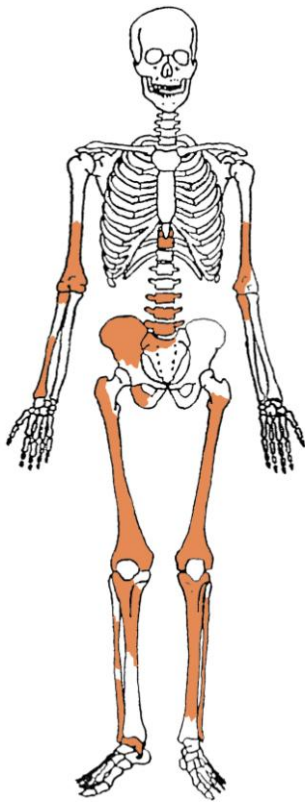
Patološke promjene: generalizirani aktivni upalni proces prisutan je na svim prisutnim kostima. Ovakva distribucija aktivnog upalnog procesa može biti posljedica specifičnih zaraznih bolesti koje se hematogenim putem prošire na kost, poput treponematoza (sifilisa).

Asocirani materijalni ostaci ili životinjske kosti: nisu prisutni.

Upalni proces na lisnoj kosti.



Nin - Sv. Asel
Grob 84 (sloj IV)



Uščuvanost korteksa: vrlo dobra.

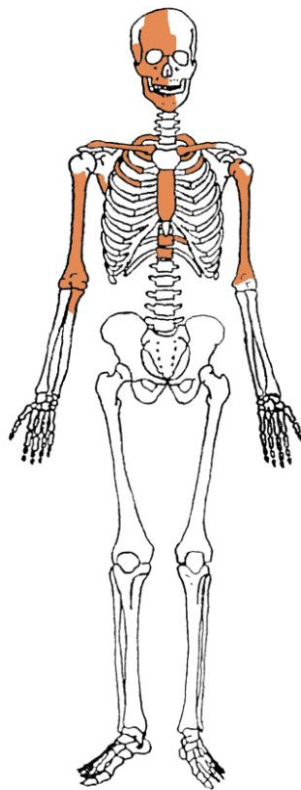
Spol: žena.

Starost u trenutku smrti: više od 55 godina.

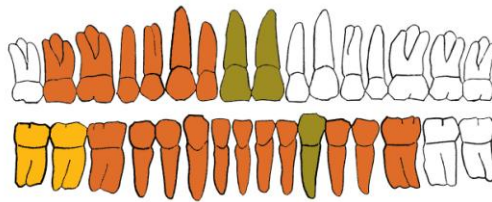
Patološke promjene: blagi degenerativni OA (osteofiti) prisutan je na 10. i 11. prsnom te 3., 4. i 5. slabinskom kralješku. Blagi aktivni periostitis prisutan je na lijevoj goljениčnoj i lisnim kostima. Periostitis može biti posljedica više čimbenika među koje spadaju: nespecifične bakterijske infekcije, specifične zarazne bolesti koje se hematogenim putem prošire na kost (sifilis), lokalizirane traume, venozne insuficijencije, metaboličke bolesti, itd. (Mann i Murphy, 1990.; Ortner, 2003.).

Asocirani materijalni ostaci ili životinjske kosti: nisu prisutni.

Nin - Sv. Asel
Grob 85



GORNJA ČELJUST (maxilla)



DONJA ČELJUST (mandibula)

- | | | | |
|---|------------------------|---|----------------------------|
|  | zub prisutan |  | prisutan karijes |
|  | zub ispao zaživotno |  | prisutan alveolarni apsces |
|  | zub ispao postmortalno | | |

Uščuvanost korteksa: dobra.

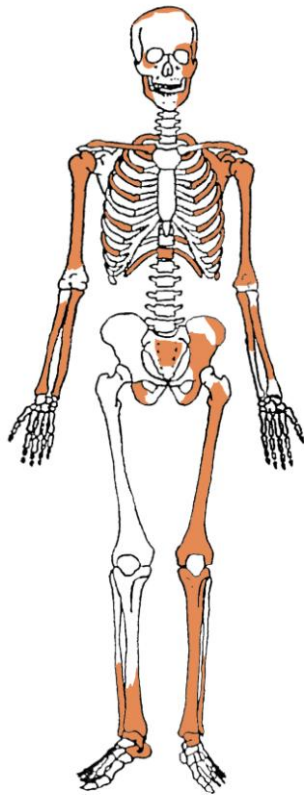
Spol: muškarac.

Starost u trenutku smrti: 45 do 55 godina.

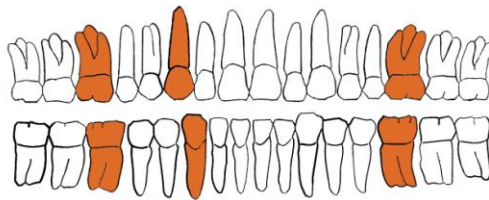
Patološke promjene: blaga zarašla ektokranijalna poroznost prisutna je na tjemenim kostima i zatiljnoj kosti. Morfološki se očituje po prisutnosti plitkih rupica na svodu lubanje, a povezuje se s dugotrajnim i sustavnim izgladnjivanjem (McKern i Stewart, 1957.). Blagi degenerativni OA (osteofiti) prisutan je na desnom laktu te 9., 10., 11. i 12. prsnom kralješku. Schmorlovi defekti prisutni su na 11. i 12. prsnom kralješku. Schmorlovi defekti nastaju uslijed prolapsa intervertebralnog diska u tijela susjednih kralješka (Schmorl i Junghanns, 1971.); njihova prisutnost može biti idiopatska ili povezana s uzročnicima od kojih je najčešći prekomjerni, kontinuirani fizički rad. Antemortalna dobro zarašla fraktura prisutna je na inferiornom dijelu prsne kosti; trauma je rezultirala malim kalusom i blagim posteriornim pomakom.

Asocirani materijalni ostaci ili životinjske kosti: nisu prisutni.

Nin - Sv. Asel
Grob 86 (sloj I)



GORNJA ČELJUST (maxilla)



DONJA ČELJUST (mandibula)



Uščuvanost korteksa: dobra.

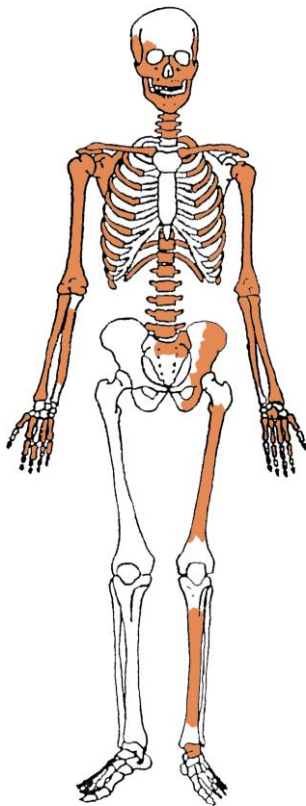
Spol: dijete.

Starost u trenutku smrti: 9 do 10 godina.

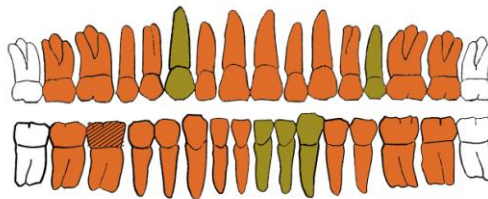
Patološke promjene: nisu prisutne.

Asocirani materijalni ostaci ili životinjske kosti: nisu prisutni.

Nin - Sv. Asel
Grob 86 (sloj II, *in situ*)



GORNJA ČELJUST (maxilla)



DONJA ČELJUST (mandibula)

- | | |
|--------------------------|------------------------------|
| ■ zub prisutan | ■ prisutan karijes |
| ■ zub ispao zaživotno | ■ prisutan alveolarni apsces |
| ■ zub ispao postmortalno | |

Uščuvanost korteksa: dobra.

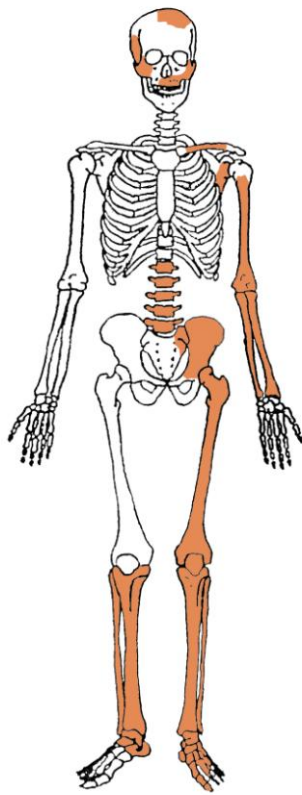
Spol: muškarac.

Starost u trenutku smrti: 15 do 17 godina.

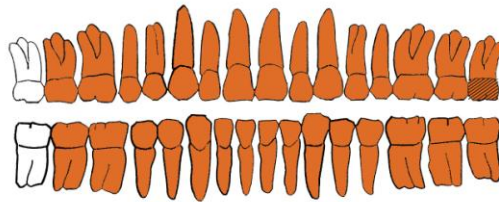
Patološke promjene: Schmorlovi defekti prisutni su na 6. i 11. prsnom kralješku. Benigni kortikalni defekt prisutan je na hvatištu mišića *pectoralis maior* lijeve nadlaktične kosti. Na zubima su prisutni hipoplastični defekti. Ti defekti morfološki se očituju kao plitki vodoravni utori oko krune zuba, a vežu se uz pojavu jakih avitaminoza, neonatalne žutice, anemije, zaraznih bolesti ili kronične neishranjenosti.

Asocirani materijalni ostaci ili životinjske kosti: nisu prisutni.

Nin - Sv. Asel
Gr. 88



GORNJA ČELJUST (maxilla)



DONJA ČELJUST (mandibula)

- | | |
|--------------------------|------------------------------|
| ■ zub prisutan | ■ prisutan karijes |
| ■ zub ispao zaživotno | ■ prisutan alveolarni apsces |
| ■ zub ispao postmortalno | |

Uščuvanost korteksa: vrlo dobra.

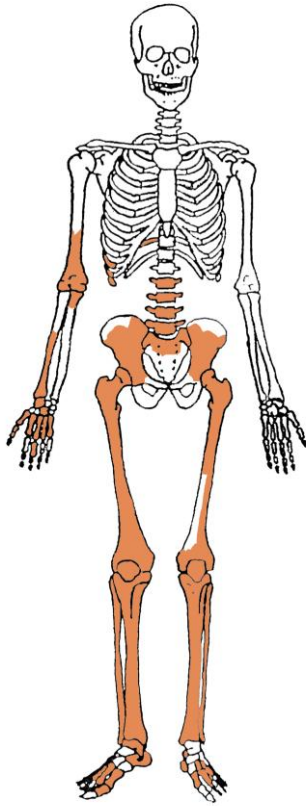
Spol: žena.

Starost u trenutku smrti: 25 do 30 godina.

Patološke promjene: na zubima su prisutni hipoplastični defekti.

Asocirani materijalni ostaci ili životinjske kosti: nisu prisutni.

Nin - Sv. Asel
Gr. 90



Ušćuvanost korteksa: vrlo dobra.

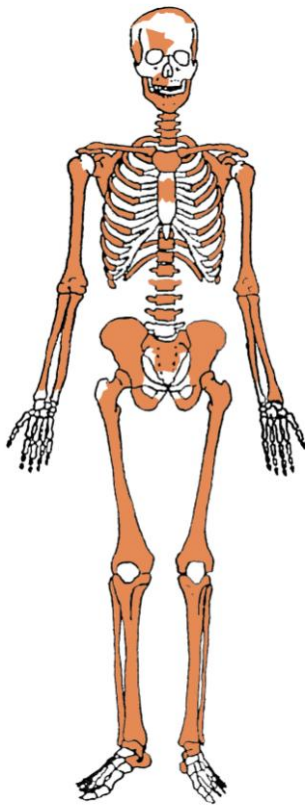
Spol: žena.

Starost u trenutku smrti: 50 do 55 godina.

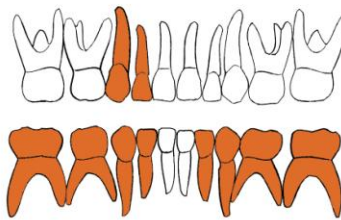
Patološke promjene: blagi degenerativni OA (osteofiti) prisutan je na desnom laktu, kuku, koljenima, križnoj kosti te 2., 3., 4. i 5. slabinskom kralješku.

Asocirani materijalni ostaci ili životinjske kosti: nisu prisutni.

Nin - Sv. Asel
Gr. 91



GORNJA ČELJUST (maxilla)



DONJA ČELJUST (mandibula)

- | | |
|--|--|
|  zub prisutan |  prisutan karijes |
|  zub ispao zaživotno |  prisutan alveolarni apsces |
|  zub ispao postmortalno | |

Uščuvanost korteksa: odlična.

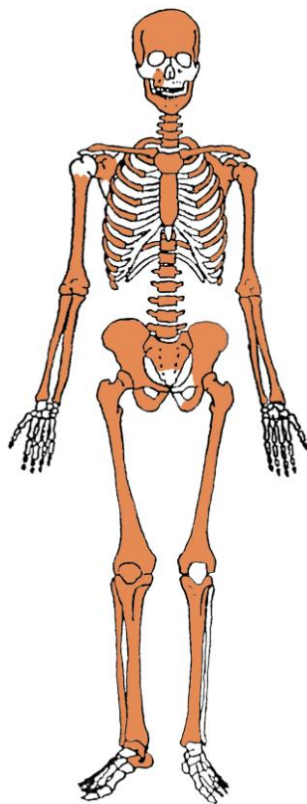
Spol: dijete.

Starost u trenutku smrti: 6 do 7 godina.

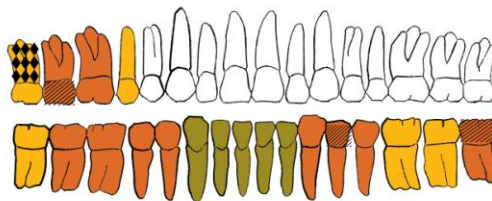
Patološke promjene: nisu prisutne.

Asocirani materijalni ostaci ili životinjske kosti: nisu prisutni.

Nin - Sv. Asel
Gr. 92



GORNJA ČELJUST (maxilla)



DONJA ČELJUST (mandibula)

- | | |
|--------------------------|------------------------------|
| ■ zub prisutan | ■ prisutan karijes |
| ■ zub ispao zaživotno | ■ prisutan alveolarni apsces |
| ■ zub ispao postmortalno | |

Uščuvanost korteksa: vrlo dobra.

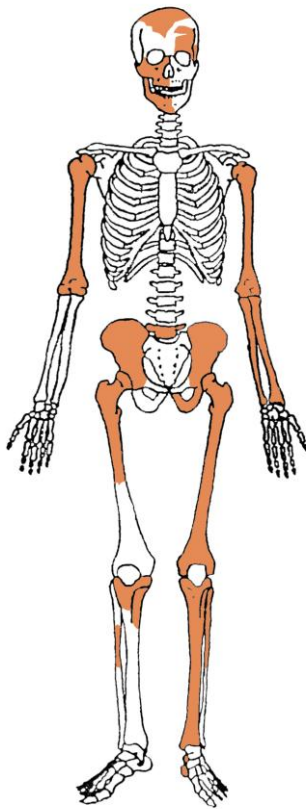
Spol: žena.

Starost u trenutku smrti: 50 do 55 godina.

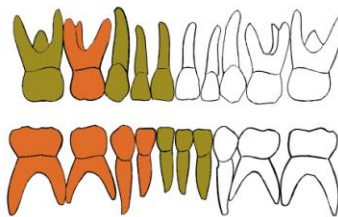
Patološke promjene: blaga zarašla *cribra orbitalia* prisutna je u orbitama. *Cribra orbitalia* se morfološki očituje po pojavi šupljikave kosti na gornjim svodovima orbita, a smatra se posljedicom anemije (Huss-Ashmore i sur., 1982). Blagi degenerativni OA (osteofiti) prisutan je na ramenima, lijevom kuku, križnoj kosti, 4., 5., 6. i 7. vratnom, 1., 2., 3., 4., 5. i 6. prsnom te 2., 3. i 4. slabinskom kralješku. Umjereni degenerativni OA (osteofiti) prisutan je na 7., 8., 9., 10., 11. i 12. prsnom i 1. slabinskom kralješku. Schmorlovi defekti prisutni su na 10. i 11. prsnom te 3. i 4. slabinskom kralješku.

Asocirani materijalni ostaci ili životinjske kosti: nisu prisutni.

Nin - Sv. Asel
Gr. 93



GORNJA ČELJUST (maxilla)



DONJA ČELJUST (mandibula)

- | | |
|--|--|
|  zub prisutan |  prisutan karijes |
|  zub ispao zaživotno |  prisutan alveolarni apsces |
|  zub ispao postmortalno | |

Ušćuvanost korteksa: vrlo dobra.

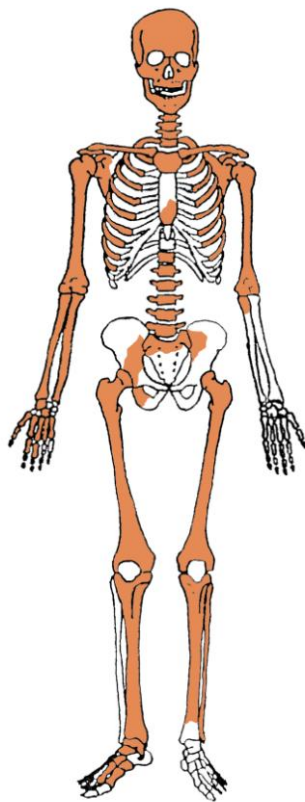
Spol: dijete.

Starost u trenutku smrti: 1 do 2 godine.

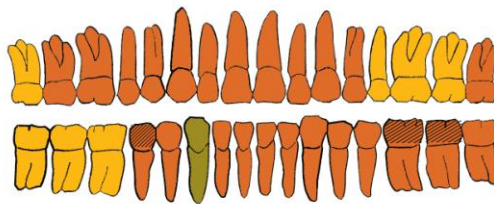
Patološke promjene: nisu prisutne.

Asocirani materijalni ostaci ili životinjske kosti: nisu prisutni.

Nin - Sv. Asel
Gr. 94



GORNJA ČELJUST (maxilla)



DONJA ČELJUST (mandibula)

- | | |
|--------------------------|------------------------------|
| ■ zub prisutan | ■ prisutan karijes |
| ■ zub ispao zaživotno | ■ prisutan alveolarni apsces |
| ■ zub ispao postmortalno | |

Ušćuvanost korteksa: vrlo dobra.

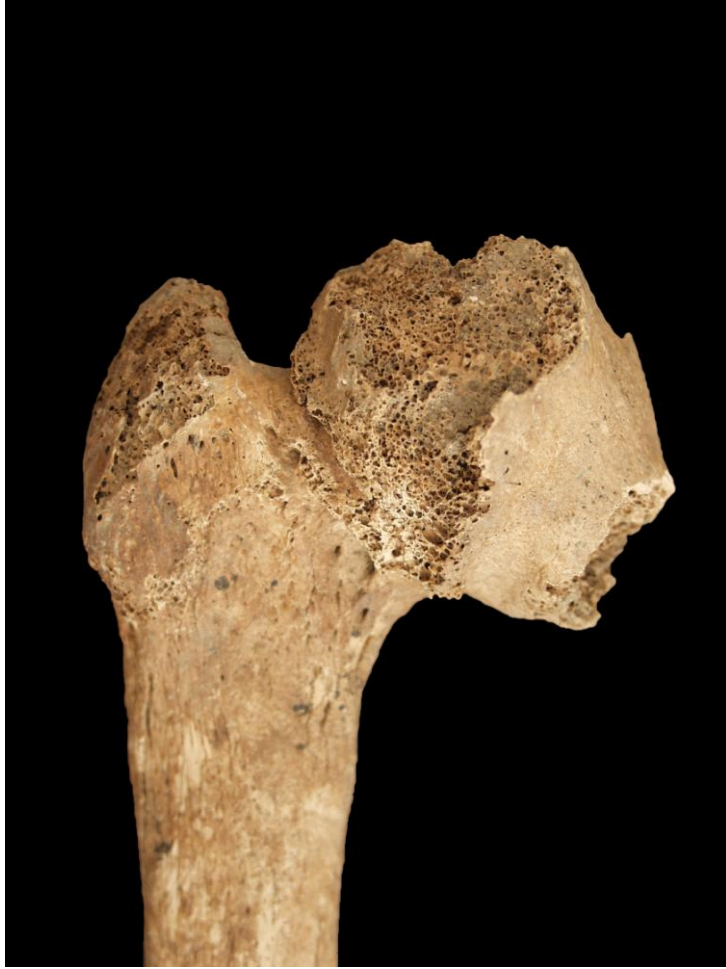Spol: žena.

Starost u trenutku smrti: 45 do 50 godina.

Patološke promjene: antemortalna depresijska fraktura prisutna je na čeonj kosti, dimenzija je 18×15 mm te se očituje po zaobljenim rubovima i poroznom dnu. Antemortalna fraktura prisutna je na 5. lijevom rebro te se očituje po malom kalusu. Blagi degenerativni OA (osteofiti) prisutan je na temporo-mandibularnom zglobu, ramenima, laktovima, križnoj kosti, 7. i 8. prsnom te 3., 4. i 5. prsnom kralješku. Umjereni degenerativni OA (osteofiti) prisutan je na 2., 3., 4. i 5. vratnom kralješku. Schmorlovi defekti prisutni su na 7., 8., 9., 10. i 12. prsnom te 1. i 2. slabinskom kralješku. Benigni kortikalni defekti prisutni su na hvatištu mišića *pectoralis* i *teres maior* obje nadlaktične kosti. Na zubima su prisutni hipoplastični defekti.

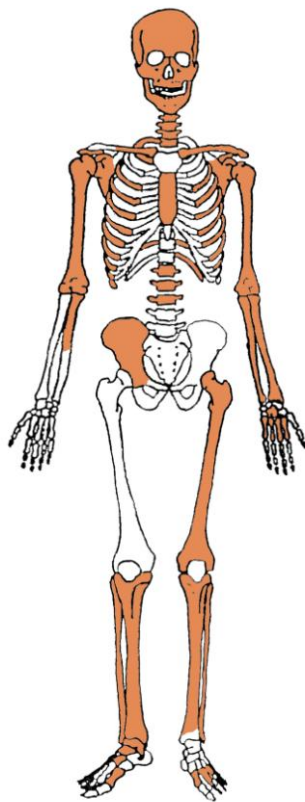
Asocirani materijalni ostaci ili životinjske kosti: nisu prisutni.

* među dislociranim kostima prisutna je proksimalna polovica desne bedrene kosti odrasle žene starije od 25 godina koja se očituje po ankilozi (spajanju) kuka. Moguće je da se radi o posljedici dislokacije ili frakture kuka.

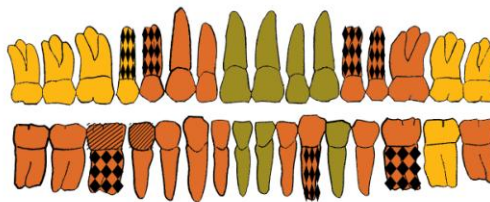


Ankiloza kuka.

Nin - Sv. Asel
Gr. 95



GORNJA ČELJUST (maxilla)



DONJA ČELJUST (mandibula)



- | | |
|--------------------------|------------------------------|
| ■ zub prisutan | ■ prisutan karijes |
| ■ zub ispao zaživotno | ■ prisutan alveolarni apsces |
| ■ zub ispao postmortalno | |

Ušćuvanost korteksa: vrlo dobra.

Spol: muškarac.

Starost u trenutku smrti: 55 do 60 godina.

Patološke promjene: blaga zarasla ektokranijalna poroznost prisutna je na čeonj kosti, tjemenim kostima i zatiljnoj kosti. Blagi degenerativni OA (osteofiti) prisutan je na ramenima, desnom laktu, kukovima, koljenima, 2. vratnom, 1. i 2. prsnom te 1., 2. i 3. prsnom kralješku. Umjereni degenerativni OA (osteofiti) prisutan je na 10. prsnom kralješku. Jaki degenerativni OA (osteofiti+porozitet+eburnacija) prisutan je na 3., 4., 5., 6. i 7. vratnom kralješku. Benigni kortikalni defekti prisutni su na hvatištu mišića *pectoralis maior* obje nadlaktične kosti. Blagi zarasli periostitis prisutan je na lisnim kostima. Antemortalne frakture prisutne su na 6. lijevom te 7., 8. i 11. desnom rebru. Antemortalna fraktura prisutna je na distalnom zglobu desne goljenične kosti; fraktura se očituje po liniji frakture duljine 22 mm koja dijeli *malleolus* od ostatka zglobne plohe te po nepravilnom koštanom trnu i zaraslom periostitsu. Antemortalna loše zarasla fraktura prisutna je na lijevom laktu; trauma se očituje po medijalnom pomaku distalnog dijela nadlaktične kosti, jakom traumatskom OA (eburnacija) te povećanim proksimalnim dijelovima lakatne i palčane kosti. Lijeva potkoljenica (goljenična i lisna kost) su atrofirale i savinute su anteriorno-posteriorno te pokazuju znakove blagog zaraslog periostitisa. Sve metatarzalne kosti lijevog stopala su

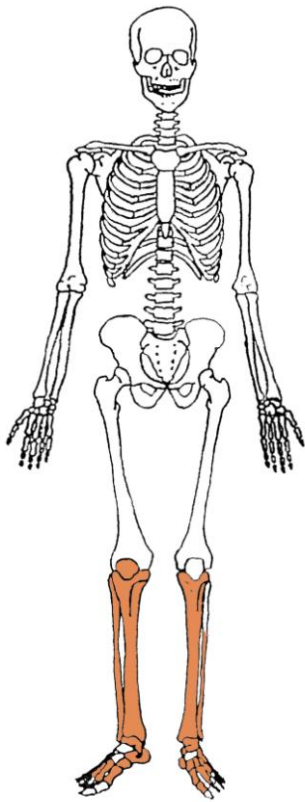
atrofirale u odnosu na desno stopalo, a uslijed mehaničkog opterećenja na desnoj skočnoj kosti, *cuboidu* i navikularnoj kosti prisutan je jaki OA (eburnacija). S obzirom na ovakvu distribuciju atrofije moguće je da je riječ o poliomijelitisu.

Asocirani materijalni ostaci ili životinjske kosti: nisu prisutni.



Antemortalna fraktura lijevog lakta.

Nin - Sv. Asel
Gr. 96



Ušćuvanost korteksa: dobra.

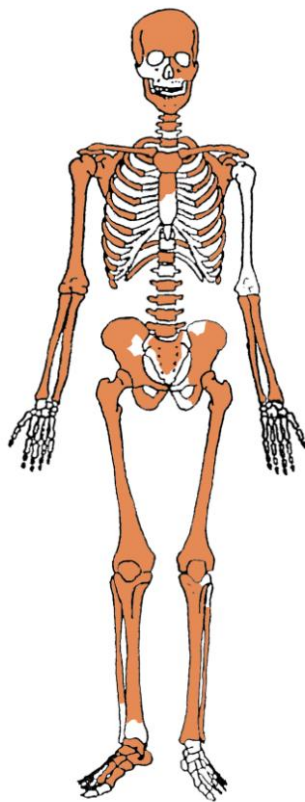
Spol: muškarac.

Starost u trenutku smrti: 40 do 55 godina.

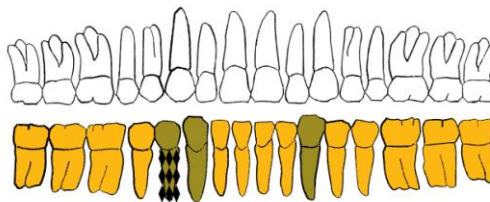
Patološke promjene: blagi degenerativni OA (osteofiti) prisutan je na koljenima.

Asocirani materijalni ostaci ili životinjske kosti: nisu prisutni.

Nin - Sv. Asel
Gr. 97



GORNJA ČELJUST (maxilla)



DONJA ČELJUST (mandibula)

- | | |
|--------------------------|------------------------------|
| ■ zub prisutan | ■ prisutan karijes |
| ■ zub ispao zaživotno | ■ prisutan alveolarni apsces |
| ■ zub ispao postmortalno | |

Ušćuvanost korteksa: vrlo dobra.

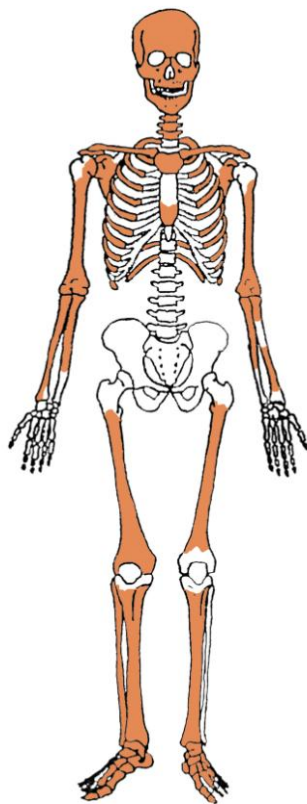
Spol: muškarac.

Starost u trenutku smrti: više od 55 godina.

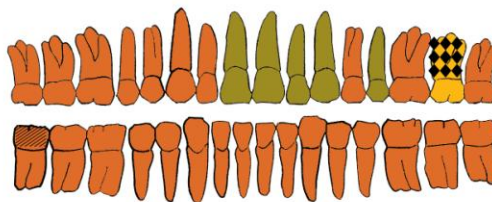
Patološke promjene: blaga zarašla CO prisutna je u lijevoj orbiti. Blagi degenerativni OA (osteofiti) prisutan je na temporo-mandibularnom zglobu, ramenima, kukovima, koljenima, 3., 4., 5., 6., 7., 8. i 12. prsnom te 2. slabinskom kralješku. Umjereni degenerativni OA (osteofiti) prisutan je na 3., 4. i 5. slabinskom kralješku. Jaki degenerativni OA (eburnacija) prisutan je na desnom *haluxu*, 2., 3., 4., 5. i 6. vratnom te 1. i 2. prsnom kralješku. Schmorlovi defekti prisutni su na 7., 8. i 12. prsnom kralješku. Antemortalne zarašle frakture prisutne su na 3. lijevom i 7. desnom rebru.

Asocirani materijalni ostaci ili životinjske kosti: nisu prisutni.

Nin - Sv. Asel
Gr. 99



GORNJA ČELJUST (maxilla)



DONJA ČELJUST (mandibula)

- | | |
|--------------------------|------------------------------|
| ■ zub prisutan | ■ prisutan karjes |
| ■ zub ispao zaživotno | ■ prisutan alveolarni apsces |
| ■ zub ispao postmortalno | |

Uščuvanost korteksa: vrlo dobra.

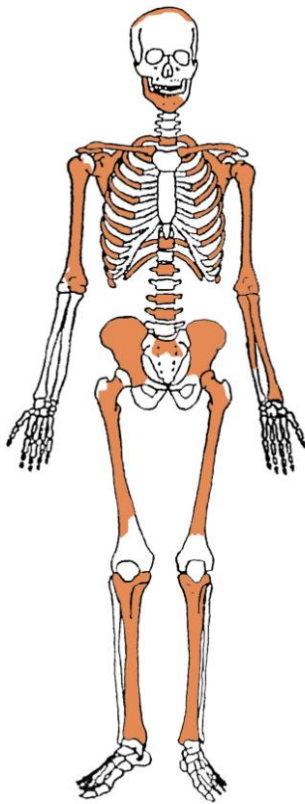
Spol: muškarac.

Starost u trenutku smrti: 30 do 35 godina.

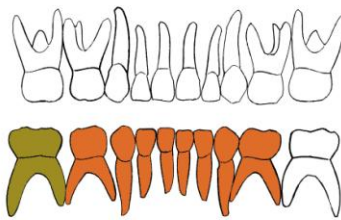
Patološke promjene: blaga zrasla ektokranijalna poroznost prisutna je na čeonj kosti i tjemenim kostima. Antemortalna depresijska fraktura prisutna je na lijevoj tjemenj kosti, dimenzija je 21×12 mm, zaobljenih je rubova i poroznog dna. Schmorlovi defekti su prisutni na 6. i 7. prsnom kralješku. Benigni kortikalni defekti prisutni su na hvatištu mišića *deltoideus* obje nadlaktične kosti. Na zubima su prisutni hipoplastični defekti.

Asocirani materijalni ostaci ili životinjske kosti: nisu prisutni.

Nin - Sv. Asel
Gr. 100



GORNJA ČELJUST (maxilla)



DONJA ČELJUST (mandibula)

- | | |
|--------------------------|------------------------------|
| ■ zub prisutan | ■ prisutan karijes |
| ■ zub ispao zaživotno | ■ prisutan alveolarni apsces |
| ■ zub ispao postmortalno | |

Uščuvanost korteksa: dobra.

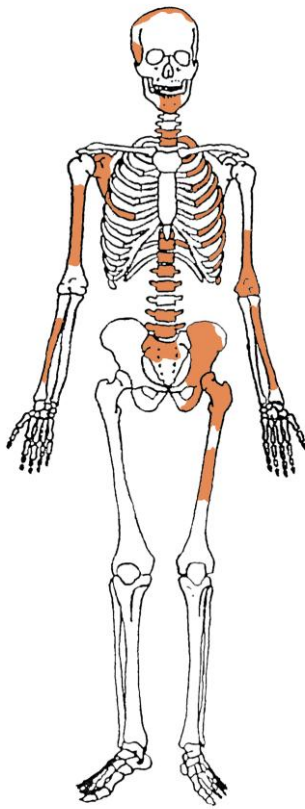
Spol: dijete.

Starost u trenutku smrti: 1,5 do 2,5 godine.

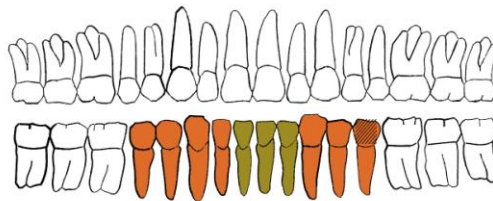
Patološke promjene: nisu prisutne.

Asocirani materijalni ostaci ili životinjske kosti: nisu prisutni.

Nin - Sv. Asel
Gr. 101



GORNJA ČELJUST (maxilla)



DONJA ČELJUST (mandibula)

- | | |
|--------------------------|------------------------------|
| ■ zub prisutan | ■ prisutan karijes |
| ■ zub ispao zaživotno | ■ prisutan alveolarni apsces |
| ■ zub ispao postmortalno | |

Ušćuvanost korteksa: dobra.

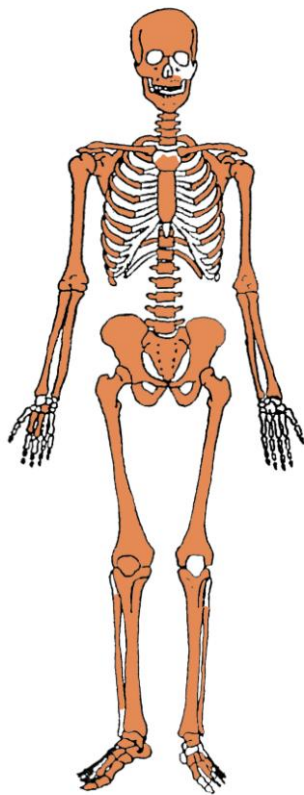
Spol: muškarac.

Starost u trenutku smrti: 45 do 50 godina.

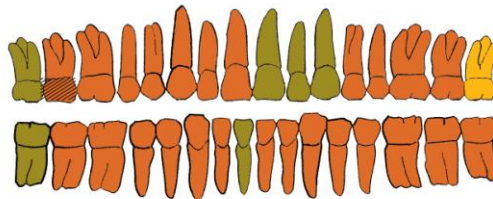
Patološke promjene: blagi degenerativni OA (osteofiti) prisutan je na desnom ramenu, lijevom laktu, kuku, 7. vratnom, 1., 2., 3., 4., 5., 6., 7., 8., 9., 10., 11. i 12. prsnom te 1., 2., 4. i 5. slabinskom kralješku. Schmorlovi defekti prisutni su na 8., 9., 10., 11. i 12. prsnom te 1. i 2. slabinskom kralješku.

Asocirani materijalni ostaci ili životinjske kosti: nisu prisutni.

Nin - Sv. Asel
Gr. 102



GORNJA ČELJUST (maxilla)



DONJA ČELJUST (mandibula)

- | | |
|--------------------------|------------------------------|
| ■ zub prisutan | ■ prisutan karijes |
| ■ zub ispao zaživotno | ■ prisutan alveolarni apsces |
| ■ zub ispao postmortalno | |

Ušćuvanost korteksa: vrlo dobra.

Spol: muškarac.

Starost u trenutku smrti: 30 do 35 godina.

Patološke promjene: blaga zrasla CO prisutna je u orbitama. Blagi degenerativni OA (osteofiti) prisutan je na desnom ramenu, lijevom kuku. Schmorlovi defekti prisutni su na 9., 11. i 12. prsnom te 1., 2. i 3. slabinskom kralješku. Benigni kortikalni defekt prisutan je na hvatištu mišića *pectoralis maior* desne nadlaktične kosti.

Asocirani materijalni ostaci ili životinjske kosti: životinjske kosti.

Rezultati analiza provedenih na uščuvanim kosturima s nalazišta Pag - Stari grad:

Pag – Stari grad
Sonda I
Grob 1, osoba A

Tafonomija: kosti su srednje dobro uščuvane, svjetlo žute boje. Kosti su izrazito gracilne s vrlo gustom trabekularnom kosti. Prisutni su slijedeći koštani elementi: čeona kost, obje tjemene kosti, zatiljna kost, obje sljepoočne kosti, obje jagodične kosti, gornja i donja čeljust, obje ključne kosti, lijeva zdjelična kost, desna petna kost, desna skočna kost, obje nadlaktične kosti, obje lakatne kosti, obje palčane kosti, obje butne kosti, desna goljenična kost, jedan vratni i 4 grudna kralješka te 6 lijevih i 9 desnih rebara.

Spol: radi se o kosturu djeteta.

Starost u trenutku smrti: doživljena starost u trenutku smrti procijenjena je na 7 do 8 godina. Starost je određena na temelju kronologije nicanja i razvoja mliječnih i stalnih zuba.

Zubi: na gornjoj čeljusti desno prisutni su mliječni drugi sjekutić, očnjak i kutnjaci te prvi trajni kutnjak dok je prvi trajni sjekutić ispao postmortalno; na lijevoj strani prisutni drugi mliječni kutnjak i prvi trajni kutnjak nalaze se izvan alveola. Na donjoj čeljusti desno prisutni su drugi mliječni kutnjak i prvi trajni kutnjak dok su trajni očnjak i prvi pretkutnjak u procesu rasta a trajni sjekutići ispali su postmortalno; na lijevoj strani trajni očnjak je u procesu rasta dok su trajni sjekutići ispali postmortalno. Uočen je jedan karijes na mandibuli. Hipoplastični defekti nisu prisutni. Ovi defekti morfološki se očituju kao plitki vodoravni utori koji opasuju krunu zuba. Prisutnost ovih defekata veže se uz pojavu jakih avitaminoza, neonatalne žutice, anemije, zaraznih bolesti ili kronične neishranjenosti.

Patološke promjene: u orbitama prisutna je blaga, zarasla cribra orbitalia. Cribra se orbitalia morfološki očituje po pojavi šupljikave kosti na gornjim svodovima orbita. Smatra se kako je posljedica anemije (Huss-Ashmore i sur., 1982).

Asocirani materijalni ostaci ili životinjske kosti: nisu prisutne u uščuvanom uzorku.

Pag – Stari grad
Sonda I
Grob 1, osoba B

Tafonomija: kosti su loše uščuvane, svjetlo žute boje. Kosti su izrazito gracilne s vrlo gustom trabekularnom kosti. Prisutni su slijedeći koštani elementi: čeona kost, obje tjemene kosti, zatiljna kost, desna sljepoočna kost, obje jagodične kosti, gornja i donja čeljust, desna lopatica, obje zdjelične kosti, desna nadlaktična kost, desna butna kost, desna goljenična kost, desna lisna kost te 3 lijeva i jedno desno rebro.

Spol: radi se o kosturu djeteta.

Starost u trenutku smrti: doživljena starost u trenutku smrti procijenjena je na 3 do 4 godine. Starost je određena na temelju kronologije nicanja i razvoja mliječnih i stalnih zuba.

Zubi: na gornjoj čeljusti desno prisutni su mliječni kutnjaci dok su mliječni drugi sjekutić i očnjak ispali postmortalno; na lijevoj strani prisutni su mliječni drugi sjekutić i kutnjaci dok su prvi sjekutić i očnjak ispali postmortalno. Na donjoj čeljusti desno prisutni su mliječni kutnjaci dok su sjekutići i očnjak ispali postmortalno; na lijevoj strani prisutni su mliječni očnjak i kutnjaci dok su sjekutići ispali postmortalno. Karijesi i hipoplastični defekti nisu prisutni.

Patološke promjene: umjereni zarasli periostitis prisutan je na medialnim trećinama dijafiza desne tibije i fibule.

Asocirani materijalni ostaci ili životinjske kosti: nisu prisutne u uščuvanom uzorku.

Pag – Stari grad

Sonda I

Grob 1, osoba C

Tafonomija: kosti su vrlo loše uščuvane, svjetlo žute boje. Kosti su izrazito gracilne s vrlo gustom trabekularnom kosti. Prisutni su slijedeći koštani elementi: čeona kost, obje tjemene kosti, desna nadlaktična kost, desna butna kost.

Spol: radi se o kosturu djeteta.

Starost u trenutku smrti: doživljena starost u trenutku smrti procijenjena je na 0 do 0.5 godine. Starost je određena na temelju debljine kosti lubanje i dužine dugih kostiju.

Zubi: nisu prisutni u uščuvanom uzorku.

Patološke promjene: nisu prisutne u uščuvanom uzorku.

Asocirani materijalni ostaci ili životinjske kosti: nisu prisutne u uščuvanom uzorku.

Pag – Stari grad

Sonda I

Grob 2

Tafonomija: kosti su loše uščuvane, svjetlo žute boje. Kosti su izrazito gracilne s vrlo gustom trabekularnom kosti. Prisutni su slijedeći koštani elementi: desna tjemena kost, zatiljna kost, desna sljepoočna kost, lijeva zdjelična kost, lijeva petna kost, lijeva skočna kost, obje butne kosti, obje goljenične kosti, obje lisne kosti.

Spol: radi se o kosturu djeteta.

Starost u trenutku smrti: doživljena starost u trenutku smrti procijenjena je na 5 do 7 godina. Starost je određena na temelju dužine dugih kostiju.

Zubi: nisu prisutni u ušćivanom uzorku.

Patološke promjene: blagi zarasli periostitis prisutan je na medialnim trećinama dijafiza tibija.

Asocirani materijalni ostaci ili životinjske kosti: nisu prisutne u ušćivanom uzorku.

Pag – Stari grad

Sonda I

Grob 3

Tafonomija: kosti su dobro ušćuvane, svjetlo žute boje. Kosti su robusne s rijetkom trabekularnom kosti i dobro razvijenim korteksom. Prisutni su slijedeći koštani elementi: donja čeljust, obje lopatice, obje ključne kosti, obje zdjelične kosti, križna kost, obje petne kosti, obje skočne kosti, obje nadlaktične kosti, obje lakatne kosti, obje palčane kosti, obje butne kosti, obje goljenične kosti, obje lisne kosti te jedan vratni kralježak.

Spol: muški, na temelju: 1) morfologije zdjelične kosti koja pokazuje izrazito uski gornji veliki sjedni urez, usko tijelo preponske kosti, široku zglobnu čašicu (acetabulum) i okomito orijentiranu bočnu kost, i 2) morfologije donje čeljusti koja ima veliku, široku bradu s jako izraženim tuberculum mentale, širokim granama i gotovo okomitim kutom mandibule. Sukladno ovoj procjeni su i veličine zglobnih ploština i opća robustnost svih dugih kostiju.

Starost u trenutku smrti: doživljena starost u trenutku smrti procijenjena je na 50 do 55 godina. Starost je određena na temelju slijedećih čimbenika. Trabekularna kost je rijetka i gruba. Morfologija aurikularne ploštine na stražnjem dijelu lučnog grebena zdjelične kosti odgovara sedmom stupnju po klasifikaciji Lovejoya i sur. (1985), što odgovara starosti od 50 do 55 godina.

Zubi: na donjoj čeljusti desno drugi pretkutnjak i kutnjaci ispali su zaživotno dok su sjekutići, očnjak i prvi pretkutnjak ispali postmortalno; na lijevoj strani prvi sjekutić ispao je postmortalno. Karijesi nisu uočeni.

Patološke promjene: na lateralnom dijelu distalne zglobove ploštine tibije prisutna je stara zarasla fraktura koja se očituje po prisutnosti dvije frakturne linije koje se spajaju na najlateralnijem dijelu kosti. Lateralno-posteriorni dio kosti uz to je malo udubljen.

Asocirani materijalni ostaci ili životinjske kosti: nisu prisutne u ušćivanom uzorku.

Pag – Stari grad

Sonda II

Grob 1

Tafonomija: kosti su vrlo dobro ušćuvane, svijetle boje, izrazito gracilne s vrlo gustom trabekularnom kosti. Prisutni su slijedeći koštani elementi: čeona kost, obje tjemene kosti, desna sljepoočna kost, gornja i donja čeljust, prsna kost, lijeva lopatica, obje ključne kosti, obje zdjelične kosti, križna kost, križna kost, obje nadlaktične kosti, lijeva lakatna kost, obje palčane kosti, obje butne kosti, obje goljenične kosti, obje lisne kosti, jedan vratni, 8 grudnih i svi slabinski kralješci te 4 lijeva i 11 desnih rebara.

Spol: radi se o kosturu djeteta.

Starost u trenutku smrti: doživljena starost u trenutku smrti procijenjena je na 9,5 do 10,5 godina. Starost je određena na temelju kronologije nicanja i razvoja mliječnih i stalnih zuba.

Zubi: na gornjoj čeljusti desno prisutni su mliječni kutnjaci i trajni prvi kutnjak dok su mliječni očnjak i trajni sjekutići ispali postmortalno; na lijevoj strani prisutan je trajni prvi kutnjak dok su mliječni očnjak i kutnjaci te trajni sjekutići ispali postmortalno. Na donjoj čeljusti desno prisutni su mliječni drugi kutnjak i prvi trajni kutnjak; na lijevoj strani prisutni su mliječni kutnjaci i prvi trajni kutnjak dok je mliječni očnjak ispao postmortalno. Karijesi nisu uočeni.

Patološke promjene: blagi zarasli periostitis prisutan je na medialnoj trećini dijafize desne tibije.

Asocirani materijalni ostaci ili životinjske kosti: nisu prisutne u ušćuvanom uzorku.

Pag – Stari grad

Sonda II

Grob 2

Tafonomija: kosti su srednje dobro ušćuvane, svijetle boje, izrazito gracilne s vrlo gustom trabekularnom kosti. Prisutni su slijedeći koštani elementi: čeona kost, obje tjemene kosti, desna sljepoočna kost, obje lopatice, lijeva zdjelična kost, obje nadlaktične kosti, obje lakatne kosti, obje palčane kosti, obje butne kosti, desna goljenična kost, obje lisne kosti, jedan vratni i jedan slabinski kralježak te 11 desnih rebara.

Spol: radi se o kosturu djeteta.

Starost u trenutku smrti: doživljena starost u trenutku smrti procijenjena je na 3,5 do 4,5 godine. Starost je određena na temelju dužine dugih kostiju.

Zubi: nisu prisutni u ušćuvanom uzorku.

Patološke promjene: umjerena aktivna cribra orbitalia prisutna je u orbitama. Blagi zarasli periostitis prisutan je na medialnim trećinama dijafiza femura i na medialnoj trećini dijafize lijeve fibule. Jaki aktivni periostitis prisutan je na čitavoj dužini desne tibije i fibule.

Asocirani materijalni ostaci ili životinjske kosti: nisu prisutne u ušćivanom uzorku.

Pag – Stari grad

Sonda IV

Grob 1

Tafonomija: kosti su vrlo dobro ušćuvane, svijetle boje, robusne s rijetkom trabekularnom kosti. Prisutni su slijedeći koštani elementi: čeona kost, obje tjemene kosti, zatiljna kost, obje sljepoočne kosti, obje jagodične kosti, gornja i donja čeljust, prsna kost, obje ključne kosti, obje zdjelične kosti, križna kost, obje nadlaktične kosti, obje lakatne kosti, obje palčane kosti, obje butne kosti, obje goljenične kosti, desna lisna kost, svi kralješci, 7 lijevih i 6 desnih rebara.

Spol: muški, na temelju: 1) morfologije zdjelične kosti koja pokazuje izrazito uski gornji veliki sjedni urez, usko tijelo preponske kosti, široku zglobnu čašicu (acetabulum) i okomito orijentiranu bočnu kost, 2) morfologije lubanje koja pokazuje zakošeno čelo, hrapavo i jako razvijeno zatiljno područje i velike mastoideuse, i 3) morfologije donje čeljusti koja ima veliku, široku bradu s jako izraženim tuberculum mentale, širokim granama i gotovo okomitim kutom mandibule. Sukladno ovoj procjeni su i veličine zglobnih ploština i opća robustnost svih dugih kostiju.

Starost u trenutku smrti: doživljena starost u trenutku smrti procijenjena je na 40 do 45 godina. Morfologija aurikularne ploštine na stražnjem dijelu lučnog grebena zdjelične kosti odgovara petom stupnju po klasifikaciji Lovejoya i sur. (1985), što odgovara starosti od 40 do 45 godina.

Zubi: na gornjoj čeljusti desno prisutni su očnjak, pretkutnjaci i prvi kutnjak dok je prvi sjekutić ispao postmortalno; na lijevoj strani prisutni su očnjak, pretkutnjaci i prva dva kutnjaka dok je drugi sjekutić ispao postmortalno. Na donjoj čeljusti desno prisutni su svi zubi osim sjekutića i očnjaka koji su ispali postmortalno; na lijevoj strani prisutni su svi zubi osim drugog sjekutića koji je ispao postmortalno. Karijesi nisu uočeni. Hipoplastični defekti prisutni su na maksilarnim i mandibularnim očnjacima.

Patološke promjene: blagi degenerativni osteoartritis (osteofiti) prisutan je na 7. grudnom te 3. i 4. slabinskom kralješku. Degenerativni osteoartritis karakterizira progresivna pojava osteofita oko rubova zglobnih ploština. U uznapredovalim oblicima inače glatka zglobna površina razvija koštane nodule, porozitet ili eburnaciju. Ove promjene rezultat su mikrotrauma koje su posljedica svakodnevnih aktivnosti i razlikuju se od traumatskog artritisa koji nastaje kao posljedica prekida normalnog biomehaničkog funkcioniranja zgloba. Kod ove osobe prisutnost degenerativnog osteoartritisa najvjerojatnije je povezana s nešto većom životnom dobi.

Asocirani materijalni ostaci ili životinjske kosti: nisu prisutne u ušćivanom uzorku.

MASOVNE GROBNICE

Pag – Stari grad

Sonda II

Grob 2, sloj 1

Čeone kosti: 3

Zatiljne kosti: 5

Ključne kosti: 3 lijeve i 5 desnih

Distalni dio nadlaktične kosti: 4 lijeve i 3 desne

Zdjelice: 1 lijeva i 2 desne

Križne kosti: 1

Proksimalni dio butne kosti: 7 lijevih i 1 desna

Proksimalni dio goljениčne kosti: 2 desne

Petne kosti: 1 lijeva i 1 desna

Patologije: nisu prisutne u ušćuvanom uzorku.

Pag – Stari grad

Sonda II

Grob 2, sloj 2

Čeone kosti: 8

Zatiljne kosti: 5

Ključne kosti: 8 lijevih i 7 desnih

Distalni dio nadlaktične kosti: 4 lijeva i 8 desnih

Zdjelice: 2 lijeve

Križne kosti: 3

Proksimalni dio butne kosti: 5 lijevih i 4 desne

Proksimalni dio goljениčne kosti: 3 lijeve

Petne kosti: 2 lijeve i 2 desne

Patologije: uočene su dvije blage zarasle cribra orbitalie na dvije dječje čeone kosti.

Pag – Stari grad

Sonda II

Grob 2, sloj 3

Čeone kosti: 5

Zatiljne kosti: 3

Ključne kosti: 4 lijeve i 1 desna

Distalni dio nadlaktične kosti: 2 lijeve i 2 desne

Zdjelice: 5 lijevih i 2 desne

Križne kosti: 0

Proksimalni dio butne kosti: 4 lijeve i 4 desne

Proksimalni dio goljениčne kosti: 2 lijeve

Petne kosti: 1 lijeva

Patologije: uočena je jedna blaga zarasla cribra orbitalia na muškoj čeonj kosti i jedna na dječjoj čeonj kosti.

Pag – Stari grad

Sonda II

Grob 2, sloj 4

Čeone kosti: 1

Zatiljne kosti: 1

Ključne kosti: 5 lijevih i 8 desnih

Distalni dio nadlaktične kosti: 7 lijevih i 6 desnih

Zdjelice: 5 lijevih i 6 desnih

Križne kosti: 1

Proksimalni dio butne kosti: 6 lijevih i 4 desne

Proksimalni dio goljениčne kosti: 1 lijeva i 1 desna

Petne kosti: 1 lijeva

Patologije: uočena je jedna blaga zarasla cribra orbitalia na dječjoj čeonj kosti.

Sonda II, grob 2, UKUPNO

Čeone kosti: 17

Zatiljne kosti: 14

Ključne kosti: 20 lijevih i 21 desna

Distalni dio nadlaktične kosti: 23 lijeve i 17 desnih

Zdjelice: 13 lijevih i 13 desnih

Križne kosti: 5

Proksimalni dio butne kosti: 22 lijeve i 13 desnih

Proksimalni dio goljениčne kosti: 6 lijevih i 3 desne

Petne kosti: 5 lijevih i 3 desne

Patologije: uočena je jedna blaga zarasla cribra orbitalia na dječjoj čeonj kosti.

MNI (minimum number of individuals) = 23

Muški: 2

Ženski: 0

Djeca: 11

Neodređeno: 10

Pag – Stari grad
Sonda III
Grob 1, sloj 1

Čeone kosti: 5

Zatiljne kosti: 6

Ključne kosti: 5 lijevih i 4 desne

Distalni dio nadlaktične kosti: 4 lijeve i 3 desne

Zdjelice: 4 lijeve

Križne kosti: 4

Proksimalni dio butne kosti: 4 lijeve i 2 desne

Proksimalni dio goljениčne kosti: 0

Petne kosti: 1 lijeva i 3 desne

Patologije: uočena je jedna blaga zarašla cribra orbitalia na ženskoj čeonoj kosti i jedna na muškoj čeonoj kosti.

Pag – Stari grad
Sonda III
Grob 1, sloj 2

Čeone kosti: 3

Zatiljne kosti: 2

Ključne kosti: 4 lijeve i 3 desne

Distalni dio nadlaktične kosti: 2 lijeve i 3 desne

Zdjelice: 4 lijeve i 2 desne

Križne kosti: 4

Proksimalni dio butne kosti: 5 lijevih i 5 desnih

Proksimalni dio goljениčne kosti: 2 lijeve i 2 desne

Petne kosti: 0

Patologije: uočena je stara zarašla depresijska fraktura na desnoj tjemennoj kosti, ovalnog oblika s glatkim i izremodeliranim rubovima. Vrlo je plitka i veličine cca 5x5 mm.

Pag – Stari grad
Sonda III
Grob 1, sloj 3

Čeone kosti: 12

Zatiljne kosti: 12

Ključne kosti: 12 lijevih i 11 desnih

Distalni dio nadlaktične kosti: 12 lijevih i 15 desnih

Zdjelice: 9 lijevih i 8 desnih

Križne kosti: 6

Proksimalni dio butne kosti: 9 lijevih i 7 desnih

Proksimalni dio goljениčne kosti: 4 lijeve i 7 desnih

Petne kosti: 2 lijeve i 1 desna

Patologije: uočena je jedna blaga aktivna cribra orbitalia na dječjoj čeonj kosti.

Pag – Stari grad

Sonda III

Grob 1, sloj 4

Čeone kosti: 6

Zatiljne kosti: 6

Ključne kosti: 10 lijevih i 13 desnih

Distalni dio nadlaktične kosti: 15 lijevih i 11 desnih

Zdjelice: 14 lijevih i 17 desnih

Križne kosti: 12

Proksimalne dio butne kosti: 18 lijevih i 18 desnih

Proksimalni dio goljениčne kosti: 3 lijeve i 2 desne

Petne kosti: 2 lijeve i 2 desne

Patologije: uočena je jedna blaga zarašla cribra orbitalia na dječjoj čeonj kosti.

Pag – Stari grad

Sonda III

Grob 1, sloj 5

Čeone kosti: 14

Zatiljne kosti: 18

Ključne kosti: 7 lijevih i 11 desnih

Distalni dio nadlaktične kosti: 2 lijeve i 4 desne

Zdjelice: 6 lijevih i 6 desnih

Križne kosti: 5

Proksimalni dio butne kosti: 10 lijevih i 7 desnih

Proksimalni dio goljениčne kosti: 6 lijevih i 6 desnih

Petne kosti: 9 lijevih i 7 desnih

Patologije: uočena je stara zarašla depresijska fraktura na ženskoj čeonj kosti iznad lijeve orbite. Ovalnog je oblika s blago poroznim dnom i glatkim rubovima. Vrlo je duboka ali nije probila svod lubanje a veličine je cca 17x13 mm.

Uočena je jedna blaga zarašla cribra orbitalia na muškoj čeonj kosti.



Stara zarasla, vrlo duboka depresijska fraktura na čeonj kosti. Sonda 3, grob1, sloj 5, odrasla žena.

Pag – Stari grad
Sonda III
Grob 1, sloj 6

Čeone kosti: 9

Zatiljne kosti: 10

Ključne kosti: 2 lijeve i 8 desnih

Distalni dio nadlaktične kosti: 3 lijeve i 6 desnih

Zdjelice: 9 lijevih i 8 desnih

Križne kosti: 5

Proksimalni dio butne kosti: 6 lijevih i 3 desne

Proksimalni dio goljениčne kosti: 3 lijeve i 5 desnih

Petne kosti: 4 lijeve i 4 desne

Patologije: uočene su dvije frakture na muškoj lubanji:

1) stara zarasla depresijska fraktura nalazi se na šavu između čeone kosti i desne tjemene kosti. Vrlo je plitka, ovalnog oblika i glatkih rubova s blago poroznim dnom. Veličine je cca 8x6 mm.

2) stara zarašla depresijska fraktura nalazi se na lijevoj tjemennoj kosti. Vrlo je plitka, ovalnog oblika i glatkih rubova. Veličine je cca 7x6 mm.

Pag – Stari grad

Sonda III

Grob 1, sloj 7

Čeone kosti: 8

Zatiljne kosti: 10

Ključne kosti: 3 lijeve i 7 desnih

Distalni dio nadlaktične kosti: 5 lijevih i 8 desnih

Zdjelice: 6 lijevih i 2 desne

Križne kosti: 7

Proksimalni dio butne kosti: 5 lijevih i 11 desnih

Proksimalni dio goljenične kosti: 4 lijeve i 10 desnih

Petne kosti: 6 lijevih i 9 desnih

Patologije: stara zarašla depresijska fraktura nalazi se na desnoj tjemennoj kosti muške lubanje. Vrlo je plitka, ovalnog oblika i glatkih rubova s blago poroznim dnom. Veličine je cca 4x4 mm.

Pag – Stari grad

Sonda III

Grob 1, sloj 8

Čeone kosti: 10

Zatiljne kosti: 8

Ključne kosti: 20 lijevih i 11 desnih

Distalni dio nadlaktične kosti: 41 lijevi i 32 desne

Zdjelice: 23 lijeve i 22 desne

Križne kosti: 20

Proksimalni dio butne kosti: 23 lijeve i 29 desnih

Proksimalni dio goljenične kosti: 22 lijeve i 19 desnih

Petne kosti: 12 lijevih i 12 desnih

Patologije: uočene su tri frakture na muškoj lubanji:

1) stara zarašla depresijska fraktura nalazi se na čeonoj kosti oko 40 mm superiorno od desne orbite. Vrlo je plitka, ovalnog oblika i glatkih rubova. Veličine je cca 6x5 mm.

2) stara zarašla depresijska fraktura nalazi se na lijevoj tjemennoj kosti. Vrlo je plitka, ovalnog oblika i glatkih rubova. Veličine je cca 5x5 mm.

3) stara zarašla depresijska fraktura nalazi se na desnoj tjemennoj kosti. Vrlo je plitka, ovalnog oblika i glatkih rubova. Veličine je cca 6x5 mm.

Stara zarašla depresijska fraktura nalazi se na čeonoj kosti ženske lubanje oko 70 mm superiorno od desne orbite. Vrlo je plitka, izduženog oblika i glatkih rubova. Veličine je cca 12x5 mm.

Stara zarasla depresijska fraktura nalazi se na čeonj kosti ženske lubanje oko 45 mm superiorno od desne orbite. Vrlo je plitka, ovalnog oblika, glatkih rubova i blago poroznog dna. Veličine je cca 14x11 mm.

Stara zarasla fraktura nalazi se na distalnoj zglobnoj ploštini lijeve tibije odraslog muškarca, a očituje se po pojavi jedne frakturane linije.

Uočena je ankiloza osam grudnih kralježaka (od 3. do 10. grudnog kralješka) što je najvjerojatnije posljedica djelovanja tuberkuloze na kralježnicu odrasle žene.



Stara zarasla faktura zglobne poštine lijeve tibije. Sonda 3, grob 1, sloj 8, odrasli muškarac.



Ankiloza grudne kralježnice nastale kao posljedica djelovanja tuberkuloze. Sonda 3, grob 1, sloj 8, odrasla žena.

Sonda III, grob 1, UKUPNO

Čeone kosti: 67

Zatiljne kosti: 72

Ključne kosti: 63 lijeve i 68 desnih

Distalni dio nadlaktične kosti: 84 lijeve i 82 desne

Zdjelice: 75 lijevih i 66 desnih

Križne kosti: 63

Proksimalni dio butne kosti: 80 lijevih i 82 desne

Proksimalni dio goljenične kosti: 55 lijevih i 61 desna

Petne kosti: 37 lijevih i 38 desnih

MNI (minimum number of individuals) = 84

Muški: 30

Ženski: 21

Djeca: 24

Neodređeno: 9

Pag – Stari grad

Sonda III

Grob 3, sloj 1

Čeone kosti: 6

Zatiljne kosti: 3

Ključne kosti: 1 desna

Distalni dio nadlaktične kosti: 4 lijeve i 3 desne

Zdjelice: 3 lijeve i 3 desne

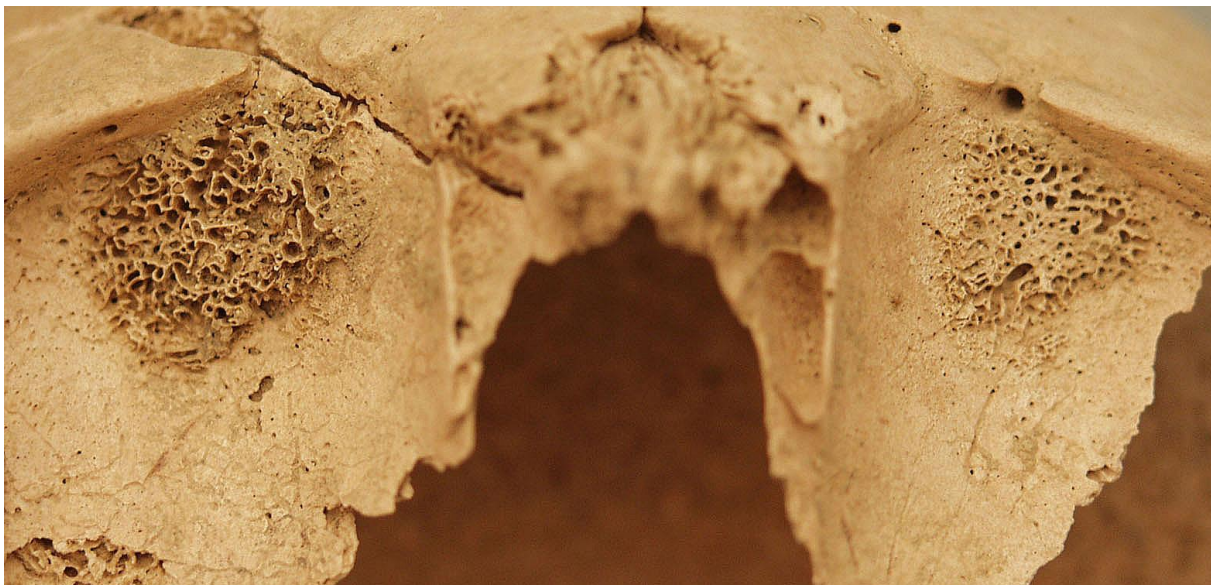Križne kosti: 3

Proksimalni dio butne kosti: 4 lijeve i 8 desnih

Proksimalni dio goljenične kosti: 6 lijevih i 6 desnih

Petne kosti: 1 desna

Patologije: uočena je jedna jaka aktivna cribra orbitalia na dječjoj čeonoj kosti.



Jaka aktivna cribra orbitalia. Sonda 3, grob 3, sloj 1, dijete.

Pag – Stari grad

Sonda III

Grob 3, sloj 2

Čeone kosti: 1

Zatiljne kosti: 0

Ključne kosti: 0

Distalni dio nadlaktične kosti: 1 lijeva i 2 desne

Zdjelice: 1 lijeva i 2 desne

Križne kosti: 3

Proksimalni dio butne kosti: 1 desna

Proksimalni dio goljениčne kosti: 2 lijeve i 1 desna
Petne kosti: 1 lijeva
Patologije: nisu prisutne u ušćuvanom uzorku.

Pag – Stari grad
Sonda III
Grob 3, sloj 3

Čeone kosti: 6
Zatiljne kosti: 5
Ključne kosti: 1 desna
Distalni dio nadlaktične kosti: 2 desne
Zdjelice: 4 lijeve i 5 desnih
Križne kosti: 3
Proksimalni dio butne kosti: 9 lijevih i 7 desnih
Proksimalni dio goljениčne kosti: 3 lijeve i 4 desne
Petne kosti: 1 desna
Patologije: stara zarašla depresijska fraktura nalazi se na bregmi muške lubanje. Vrlo je plitka, ovalnog oblika, glatkih rubova. Veličine je cca 15x14 mm.
Uočena je jedna blaga zarašla cribra orbitalia na muškoj čeonoj kosti.

Sonda III, grob 3, UKUPNO

Čeone kosti: 13
Zatiljne kosti: 8
Ključne kosti: 2 desne
Distalni dio nadlaktične kosti: 5 lijevih i 7 desnih
Zdjelice: 8 lijevih i 10 desnih
Križne kosti: 9
Proksimalni dio butne kosti: 13 lijevih i 16 desnih
Proksimalni dio goljениčne kosti: 11 lijevih i 11 desnih
Petne kosti: 1 lijeva i 2 desne

MNI (minimum number of individuals) = 16

Muški: 4

Ženski: 2

Djeca: 5

Neodređeno: 5

Pag – Stari grad
Sonda IV
Grob 2, sloj 1

Čeone kosti: 9

Zatiljne kosti: 5

Ključne kosti: 4 lijeve i 4 desne

Distalni dio nadlaktične kosti: 6 lijevih i 12 desnih

Zdjelice: 8 lijevih i 11 desnih

Križne kosti: 0


Proksimalni dio butne kosti: 15 lijevih i 9 desnih

Proksimalni dio goljenične kosti: 13 lijevih i 14 desnih


Petne kosti: 4 lijeve i 9 desnih

Patologije: uočena je jedna blaga zarasla cribra orbitalia na muškoj lubanji. Uočena je jedna blaga zarasla cribra orbitalia na ženskoj lubanji i jedna umjerena zarasla cribra orbitalia na ženskoj lubanji.

Jaki degenerativni osteoartritis (eburnacija) javlja se na glavi lijevog femura i desnom acetabulumu zdjelice odraslog muškarca.



Jaki degenerativni osteoartritis (eburnacija) na glavi desnog femura. Sonda 4, grob 2, sloj 1, odrasli muškarac.



Jaki degenerativni osteoartritis (eburnacija) na acetabulumu desne zdjelice. Sonda 4, grob 2, sloj 1, odrasli muškarac.

Pag – Stari grad
Sonda IV
Grob 2, sloj 2

Čeone kosti: 7

Zatiljne kosti: 7

Ključne kosti: 3 lijeve i 3 desne

Distalni dio nadlaktične kosti: 9 lijevih i 3 desne

Zdjelice: 6 lijevih i 6 desnih

Križne kosti: 1

Proksimalni dio butne kosti: 6 lijevih i 6 desnih

Proksimalni dio goljenične kosti: 4 lijeve i 4 desne

Petne kosti: 1 lijeva i 3 desne

Patologije: uočene su dvije blage zarasle cribra orbitalie jedna na ženskoj a druga na muškoj lubanji.

Sonda IV, grob 2, UKUPNO

Čeone kosti: 16

Zatiljne kosti: 12

Ključne kosti: 7 lijevih i 7 desnih

Distalni dio nadlaktične kosti: 15 lijevih i 15 desnih
Zdjelice: 14 lijevih i 17 desnih
Križne kosti: 1
Proksimalni dio butne kosti: 19 lijevih i 13 desnih
Proksimalni dio goljениčne kosti: 17 lijevih i 18 desnih
Petne kosti: 5 lijevih i 12 desnih

MNI (minimum number of individuals) = 19

Muški: 8

Ženski: 6

Djeca: 4

Neodređeno: 1

Rezultati analiza provedenih na uščuvanim kosturima s nalazišta Koprivno - Križ:

BROJ GROBA	SPOL	STAROST
1	žena	35-40
2	žena	50-55
3, osoba A	žena	60+
3, osoba B	muškarac	55-60
4	žena	20-25
6	muškarac	40-45
7	muškarac	45-50
8	dijete	1-2
10	dijete	12-14
11	muškarac	30-35
12	žena	25-30
14	muškarac	35-40
16	dijete	3-4
17	žena	60+
18	muškarac	16-18
19, osoba A	žena	25-30
19, osoba B	muškarac	35-40
20	žena	55-60
21	dijete	12-13
22	muškarac	50-55
23	žena	15-16