

**Rezultati analize osteološke građe s nalazišta
Nova Rača, Krk, Ilok i Suhopolje analiziranih u
razdoblju od 55 do 60 tjedna projekta**

Tabulirani rezultati za nalazište Nova Rača

Tablica 1. Distribucija po spolu i starosti u uzorku iz Nove Rače

<u>Starost</u>	<u>Djeca</u>	<u>Žene</u>	<u>Muškarci</u>
0-1	10		
2-5	8		
6-10	12		
11-15	6		
16-20		3	2
21-25		12	5
26-30		7	5
31-35		4	9
36-40		2	7
41-45		2	4
46-50		1	1
51-55		1	1
56-60		0	0
60+		1	1
Ukupno	36	33	35
<u>Prosječna starost</u>		x = 29,9 (sd = 10,5)	x = 34,1 (sd = 9,6)

¹ Prosječna dob u trenutku smrti izračunata je koristeći prosječnu vrijednost za svaku dobnu kategoriju (npr. 38 godina za dobnu kategoriju od 36 do 40 godina) i 65 godina za dobnu kategoriju 60+.

²N = broj osoba.

Tablica 2. Učestalost alveolarnih bolesti u uzorku iz Nove Rače.

Dobna kategorija	<u>Djeca</u>		<u>Žene</u>		<u>Muškarci</u>	
	A ¹ /O ²	% ³	A/O	%	A/O	%
Mlađe odrasle osobe ⁴			14/296	4,7	36/321	11,2
Starije odrasle osobe			15/86	17,4	29/161	18,0
Ukupno	0/345	0,0	29/382	7,6	65/482	13,5

¹ A = broj alveola zahvaćenih periodontalnim ili periapikalnim apcesom ili antemortalnim gubitkom zuba.

² O = broj pregledanih alveola.

³ % = % od alveola zahvaćenih periodontalnim ili periapikalnim apcesom ili antemortalnim gubitkom zuba.

⁴ mlađe odrasle osobe = osobe između 16 i 35 godina starosti; starije odrasle osobe = osobe starije od 35 godina.

Tablica 3. Učestalost karijesa u uzorku iz Nove Rače.

Dobna kategorija	<u>Djeca</u>		<u>Žene</u>		<u>Muškarci</u>	
	A ¹ /O ²	% ³	A/O	%	A/O	%
Mlađe odrasle osobe ⁴			16/298	5,4	31/270	11,5
Starije odrasle osobe			16/63	25,4	19/134	14,2
Ukupno	30/354	8,5	32/361	8,9	50/404	12,4

¹ A = broj zubi s karijesom.

² O = ukupan broj analiziranih zubi.

³ % = % od zuba s karijesom.

Tablica 4. Učestalost hipoplazije zubne cakline u odnosu na broj analiziranih zubi u uzorku iz Nove Rače.

Zub	N ¹	NsHZC	%sLEH
Maksilarni I1 ²	73	25	34,2
Maksilarni C	75	27	36,0
Mandibularni C	74	27	36,5

¹ N = broj analiziranih zuba; NsHZC = broj zuba s jednim ili više HZC; %sHZC = % od N s jednim ili više HZC.

² I = sjekutić; C = očnjak.

Tablica 5. Učestalost cribrae orbitaliae u uzorku iz Nove Rače.

<u>Dob/spol</u>	<u>Cibra orbitalia</u>			<u>Aktivne lezije</u>	
	O ¹	A1 ²	%	A2 ³	% od A1
0 - 0.9	10	2	20,0	2	100,0
1 - 4.9	5	3	60,0	3	100,0
5 - 9.9	7	6	85,7	3	50,0
11 - 14.9	7	6	85,7	2	33,3
<u>Djeca ukupno</u>	29	17	58,6	10	58,8
Žene	22	8	36,4	0	0,0
Muškarci	22	4	18,2	0	0,0
<u>Odrasli ukupno</u>	44	12	27,3	0	0,0

¹ O = broj analiziranih čeonih kostiju.² A1 = broj čeonih kostiju u kojima barem jedna orbita ima cribra orbitaliu.³ A2 = broj čeonih kostiju u kojima je cribra orbitalia u trenutku smrti bila u aktivnom stanju.

Tablica 6. Učestalost Schmorlovih defekata u uzorku iz Nove Rače.

	<u>Grudni</u>		<u>Slabinski</u>		<u>Ukupno</u>	
	A ¹ /O ²	%	A/O	%	A/O	%
<u>Žene</u>						
Mlađi odrasli ³	1/43	2,3	2/31	6,4	3/74	4,0
Stariji odrasli	4/35	11,4	4/16	25,0	8/51	15,7
Ukupno	5/38	6,4	6/47	12,7	11/125	8,8
<u>Muškarci</u>						
Mlađi odrasli	15/70	21,4	3/37	8,1	18/107	16,8
Stariji odrasli	11/31	35,5	4/18	22,2	15/49	30,6
Ukupno	26/101	25,7	7/55	12,7	33/156	21,1

¹ A = broj kralježaka sa Schmorlovim defektom.² O = broj pregledanih kralježaka.³ mlađi odrasli = osobe između 16 i 35 godina starosti; stariji odrasli = osobe starije od 35 godina.

Tablica 7. Učestalost osteoartritisa na kralješcima u uzorku iz Nove Rače.

	<u>Vratni</u>		<u>Grudni</u>		<u>Slabinski</u>		<u>Ukupno</u>	
	A ¹ /O ²	%	A/O	%	A/O	%	A/O	%
<u>Žene</u>								
Mlađi odrasli ³	1/48	2,0	0/43	0,0	0/31	0,0	1/122	0,8
Stariji odrasli	2/22	9,0	7/35	20,0	1/16	6,3	10/73	13,7
Ukupno	3/70	4,3	7/78	9,0	1/47	2,1	11/195	5,6
<u>Muškarci</u>								
Mlađi odrasli	2/44	4,5	14/70	20,0	0/37	0,0	16/151	10,6
Stariji odrasli	12/27	44,4	9/31	29,0	1/18	5,5	22/76	28,9
Ukupno	14/71	19,7	23/101	22,8	1/55	1,8	38/227	16,7

¹ A = broj kralježaka s osteoartritisom.² O = broj analiziranih kralježaka.³ mlađi odrasli = osobe između 16 i 35 godina starosti; stariji odrasli = osobe starije od 35 godina.

Tablica 8. Učestalost osteoartritisa na velikim zglobovima u uzorku iz Nove Rače.

	<u>Rame</u>		<u>Lakat</u>		<u>Kuk</u>		<u>Koljeno</u>	
	A ¹ /O ²	%	A/O	%	A/O	%	A/O	%
<u>Žene</u>								
Mlađi odrasli ³	0/14	0,0	1/14	7,1	0/18	0,0	0/11	0,0
Stariji odrasli	3/6	50,0	4/9	44,4	3/8	37,5	2/4	50,0
Ukupno	3/20	15,0	5/23	21,7	3/26	11,5	2/15	13,3
<u>Muškarci</u>								
Mlađi odrasli	4/15	26,7	8/22	36,4	4/24	16,7	1/24	4,2
Stariji odrasli	2/8	25,0	3/10	30,0	6/9	66,7	9/9	100,0
Ukupno	6/23	26,1	11/32	34,5	10/33	30,3	10/33	30,3

¹ A = broj zglobova s osteoartritisom.² O = broj analiziranih zglobova. Zglob je registriran kao prisutan ako je barem jedan element zgloba bio potpuno prisutan ili ako su dva ili tri elementa zgloba bila djelomično prisutna.³ mlađi odrasli = osobe između 16 i 35 godina starosti; stariji odrasli = osobe starije od 35 godina.

Tablica 9. Raspored fraktura na dugim kostima po spolu u uzorku iz Nove Rače.

	N ¹	n ²	% ³
Ključne kosti			
Muškarci	69	4	5,8
Žene	51	2	3,9
Nadlaktične kosti			
Muškarci	70	0	0,0
Žene	54	0	0,0
Palčane kosti			
Muškarci	70	1	1,4
Žene	42	2	4,8
Lakatne kosti			
Muškarci	70	5	7,1
Žene	48	1	2,1
Bedrene kosti			
Muškarci	70	0	0,0
Žene	51	0	0,0
Goljениčne kosti			
Muškarci	70	0	0,0
Žene	46	1	2,2
Lisne kosti			
Muškarci	70	0	0,0
Žene	35	0	0,0
<u>Muškarci</u>	513	10	1,9
<u>Žene</u>	327	6	1,8
<u>Ukupno</u>	840	16	1,9

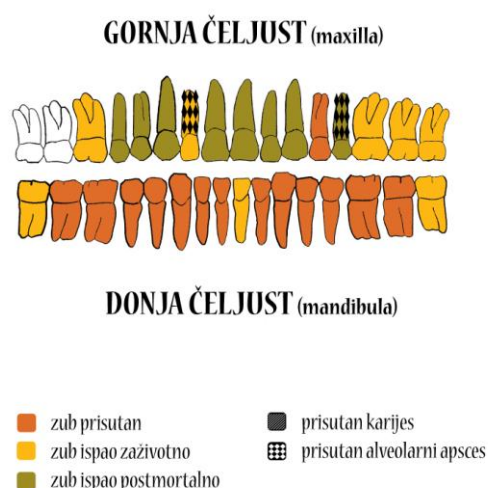
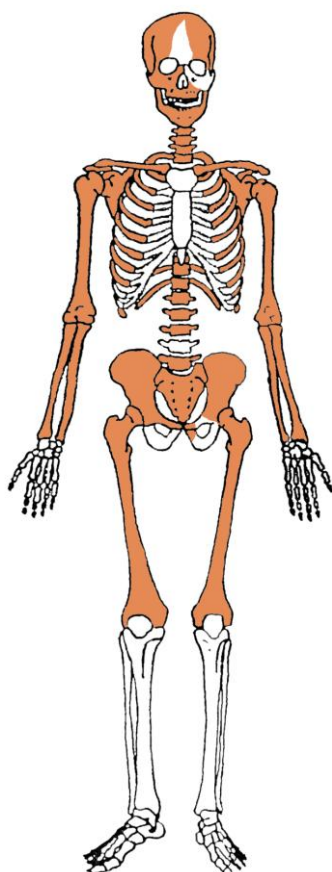
¹ N = ukupan broj dugih kostiju

² n = broj dugih kostiju s frakturama

³% = % od ukupnog broja dugih kostiju.

Krk - Škola

Gr. 1, osoba A (SJ 88)



Uščuvanost korteksa: dobra.

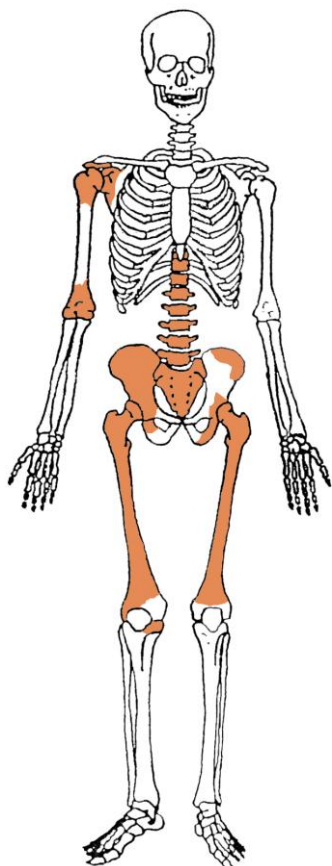
Spol: muškarac.

Starost u trenutku smrti: više od 55 godina.

Patološke promjene: benigni kortikalni defekti prisutni su na hvatištima mišića *teres maior* i *pectoralis maior* obje nadlaktične kosti. Blagi degenerativni OA (osteofiti) prisutan je na ramenima, laktovima, kukovima, koljenima, na 1. i 3. vratnom, 1., 2. i 3. prsnom te 3. i 5. slabinskom kralješku; umjereni degenerativni OA (porozitet i osteofiti) prisutan je na 4., 5., 6. i 7. vratnom, 4., 5., 6., 7., 8., 9., 10., 11. i 12. prsnom te 1. i 2. slabinskom kralješku. Degenerativni osteoartritis karakterizira progresivna pojava osteofita oko rubova zglobnih ploha. U uznapredovanim oblicima inače glatka zglobna površina razvija koštane nodule, porozitet ili eburnaciju. Ove promjene rezultat su mikrotrauma koje su posljedica svakodnevnih aktivnosti i razlikuju se od traumatskog artritisa koji nastaje kao posljedica

prekida normalnog biomehaničkog funkcioniranja zgloba (Hough i Sokoloff, 1989.). Schmorlovi defekti su prisutni na 7., 8., 9., 10. i 11. prsnom te 1., 2., 3. i 5. slabinskom kralješku. Schmorlovi defekti nastaju uslijed prolapsa intervertebralnog diska u tijela susjednih kralješka (Schmorl i Junghanns, 1971). Njihova prisutnost može biti idiopatska ili povezana s nizom uzročnika među kojima je najčešći prekomjerni, kontinuirani fizički rad. Na zubima su prisutni hipoplastični defekti. Ovi defekti morfološki se očituju kao plitki vodoravni utori koji opasuju krunu zuba. Njihova prisutnost veže se uz pojavu jakih avitaminoza, neonatalne žutice, anemije, zaraznih bolesti ili kronične neishranjenosti (Sarnat i Schour, 1941., 1942.).

Asocirani materijalni ostaci ili životinjske kosti: nisu prisutni.

Gr. 1, osoba B (SJ 102)

Ušćuvanost korteksa: vrlo dobra.

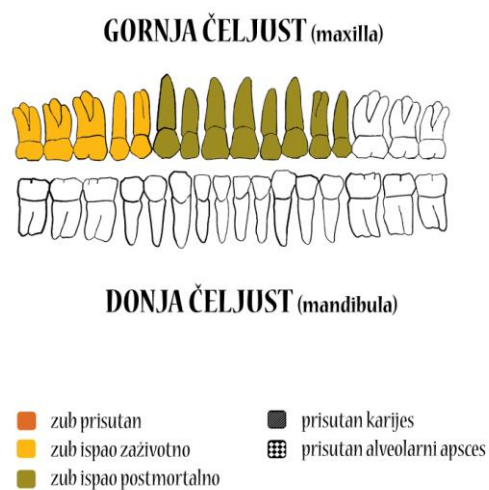
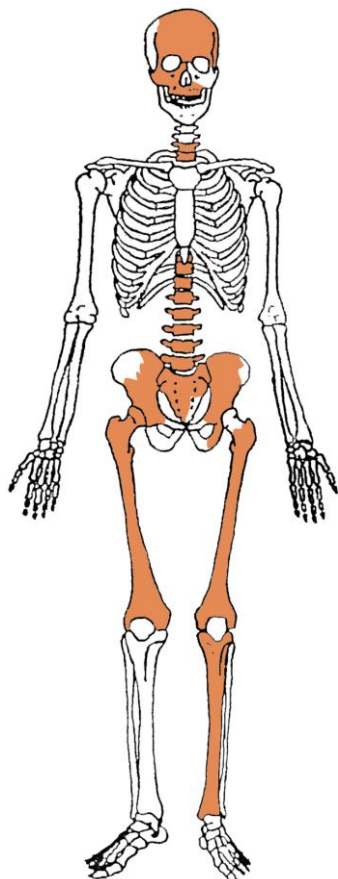
Spol: žena.

Starost u trenutku smrti: 35 do 45 godina.

Patološke promjene: nisu prisutne.

Asocirani materijalni ostaci ili životinjske kosti: nisu prisutni.

Gr. 1, osoba C (SJ 107)



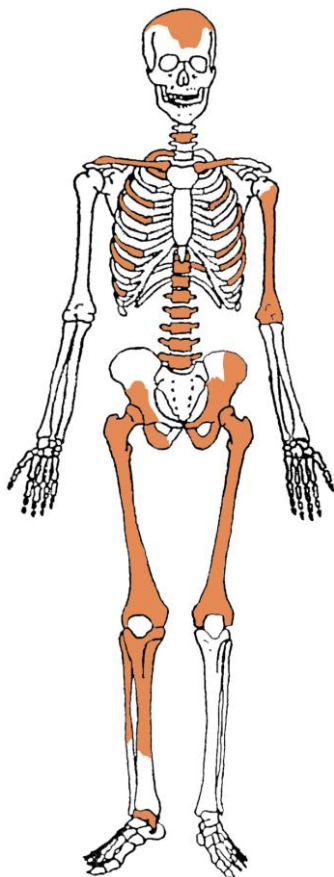
Ušćuvanost korteksa: vrlo dobra.

Spol: žena.

Starost u trenutku smrti: 40 do 50 godina.

Patološke promjene: blagi degenerativni OA (osteofiti) prisutan je na kukovima, koljenima, te 9., 10., 11. i 12. prsnom kralješku.

Asocirani materijalni ostaci ili životinjske kosti: nisu prisutni.

Gr. 1, osoba D (SJ 110)

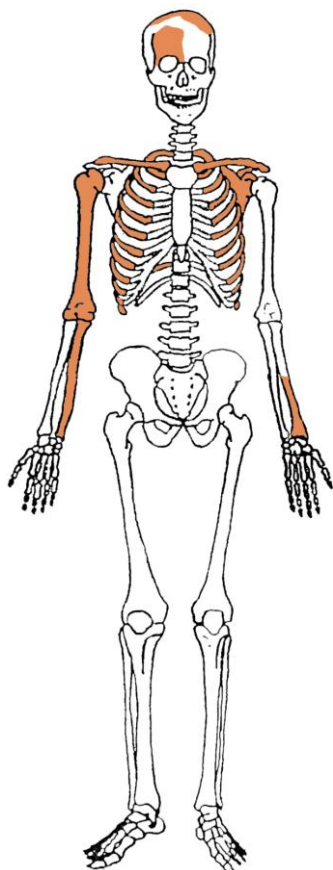
Ušćuvanost korteksa: vrlo dobra.

Spol: žena.

Starost u trenutku smrti: 40 do 50 godina.

Patološke promjene: benigni kortikalni defekt prisutan je na hvatištu mišića *deltoideus* lijeve nadlaktične kosti. Blagi degenerativni OA (osteofiti) prisutan je na 2., 3., 4., 5., 6., 7., 8., 9. i 10. prsnom te 4. i 5. slabinskom kralješku.

Asocirani materijalni ostaci ili životinjske kosti: nisu prisutni.

Gr. 1, osoba E (SJ 111)

Ušćuvanost korteksa: vrlo dobra.

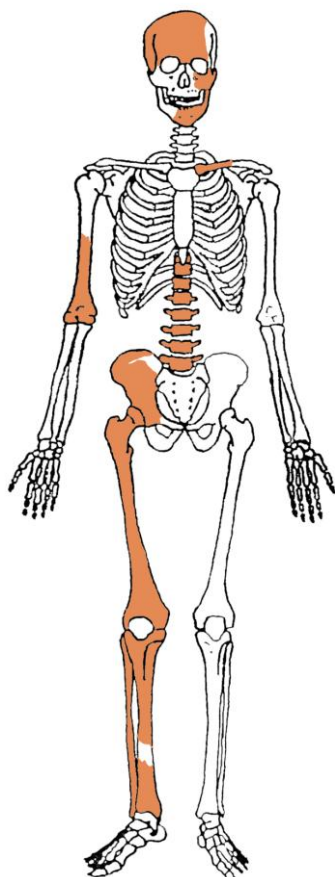
Spol: dijete.

Starost u trenutku smrti: riječ je o fetusu.

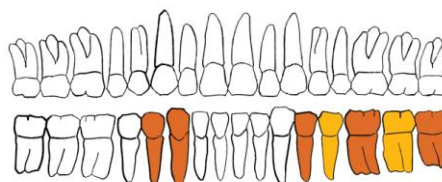
Patološke promjene: nisu prisutne.

Asocirani materijalni ostaci ili životinjske kosti: nisu prisutni.

Gr. 1, osoba F (SJ 114)



GORNJA ČELJUST (maxilla)



DONJA ČELJUST (mandibula)

- | | |
|---|---|
| ■ zub prisutan | ■ prisutan karijes |
| ■ zub ispao zaživotno | ■ prisutan alveolarni apsces |
| ■ zub ispao postmortalno | |

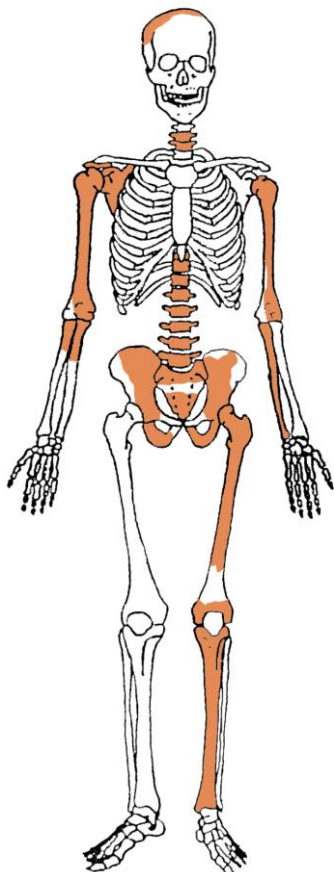
Ušćuvanost korteksa: dobra.

Spol: žena.

Starost u trenutku smrti: 40 do 50 godina.

Patološke promjene: blagi degenerativni OA (osteofiti) prisutan je na desnom laktu, desnom kuku, desnom koljenu, na 1. i 4. vratnom, 3., 4., 6., 7., 8., 9., 10., 11. i 12. prsnom te 1., 2., 3., 4. i 5. slabinskom kralješku. Na zubima su prisutni hipoplastični defekti.

Asocirani materijalni ostaci ili životinjske kosti: nisu prisutni.

Gr. 1, osoba G (SJ 127)

Uščuvanost korteksa: dobra.


Spol: žena.

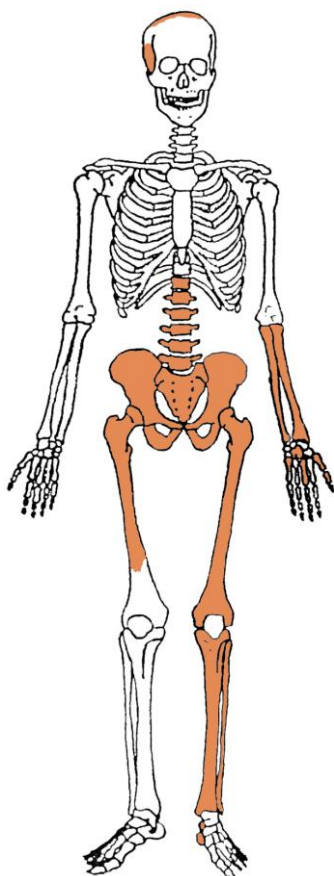
Starost u trenutku smrti: 30 do 35 godina.

Patološke promjene: blagi degenerativni OA (osteofiti) prisutan je na 7. i 8. prsnom kralješku. Umjereni aktivni periostitis prisutan je na lijevoj goljениčnoj kosti (slika 1). Periostitis može biti posljedica više čimbenika među koje spadaju: nespecifične bakterijske infekcije, specifične zarazne bolesti koje se hematogenim putem prošire na kost, lokalizirane traume, venozne insuficijencije, metaboličke bolesti itd. (Mann i Murphy, 1990.; Ortner, 2003.).

Asocirani materijalni ostaci ili životinjske kosti: nisu prisutni.

Slika 1. Aktivni periostitis na goljeničnoj kosti.



Gr. 1, osoba H (SJ 130)

Ušćuvanost korteksa: vrlo dobra.

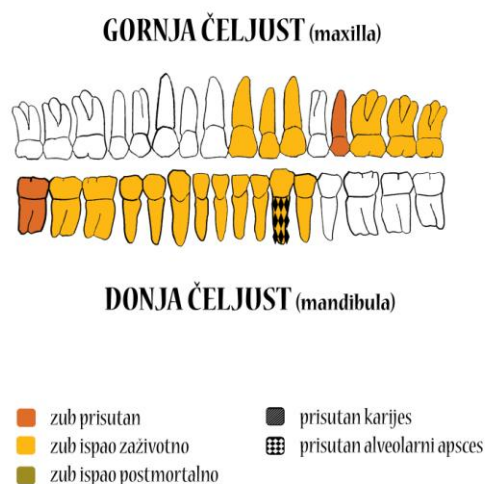
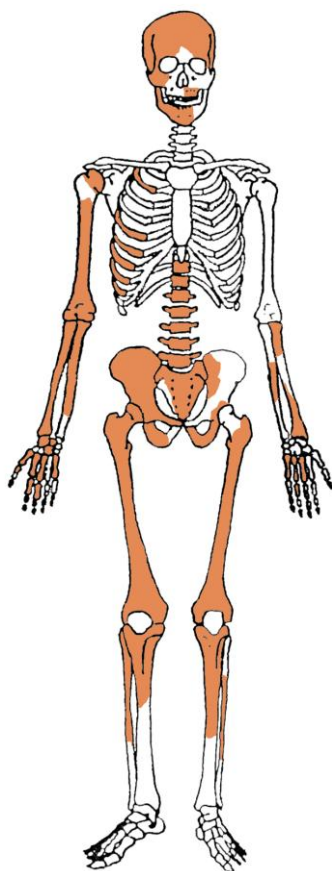
Spol: žena.

Starost u trenutku smrti: 40 do 50 godina.

Patološke promjene: blagi degenerativni OA (osteofiti) prisutan je na desnom kuku. Schmorlovi defekti su prisutni na 3. i 4. slabinskom kralješku. Blagi zarasli periostitis prisutan je na lijevoj lisnoj kosti.

Asocirani materijalni ostaci ili životinjske kosti: nisu prisutni.

Gr. 1, osoba I (SJ 131)



Ušćuvanost korteksa: dobra.

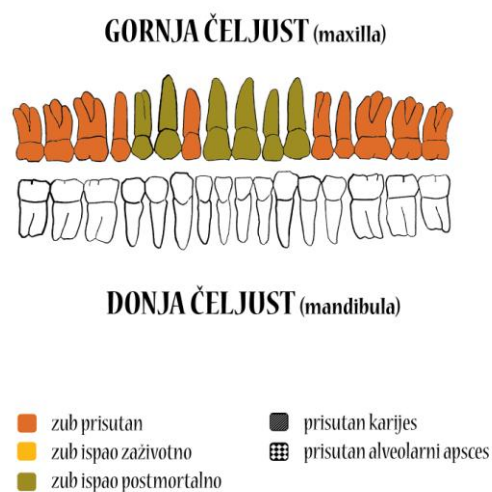
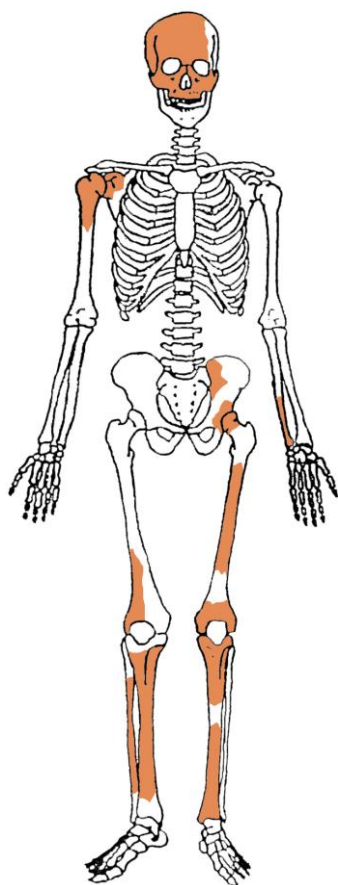
Spol: žena.

Starost u trenutku smrti: više od 55 godina.

Patološke promjene: benigni kortikalni defekt prisutan je na hvatištu mišića *biceps brachii* obje palčane kosti. Blagi degenerativni OA (osteofiti) prisutan je na desnom ramenu, desnom laktu, kukovima, na 1., 2., 4. i 5. vratnom, 6. i 9. prsnom te 3., 4. i 5. slabinskom kralješku. Schmorlovi defekti su prisutni na 11. prsnom i 1. slabinskom kralješku. Blagi zarasli periostitis prisutan je na lijevoj goljeničnoj kosti.

Asocirani materijalni ostaci ili životinjske kosti: nisu prisutni.

Gr. 1, osoba J (SJ 132)



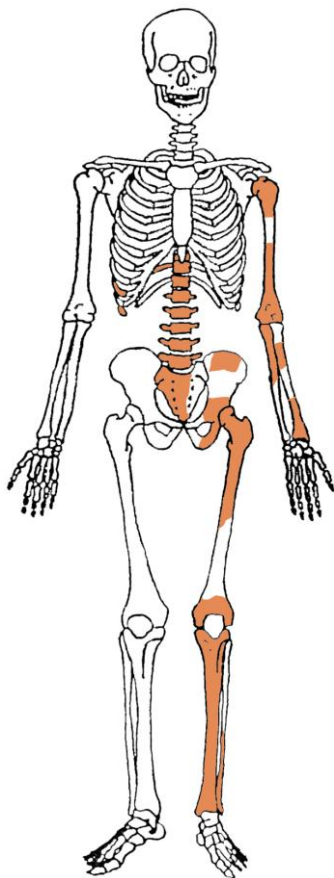
Ušćuvanost korteksa: dobra.

Spol: žena.

Starost u trenutku smrti: 20 do 25 godina.

Patološke promjene: blaga zarasla *cribra orbitalia* prisutna je u orbitama. *Cribra orbitalia* se morfološki očituje po pojavi šupljikave kosti na gornjim svodovima orbita, a smatra se posljedicom anemije (Huss-Ashmore i sur., 1982.).

Asocirani materijalni ostaci ili životinjske kosti: nisu prisutni.

Gr. 1, osoba K (SJ 140)

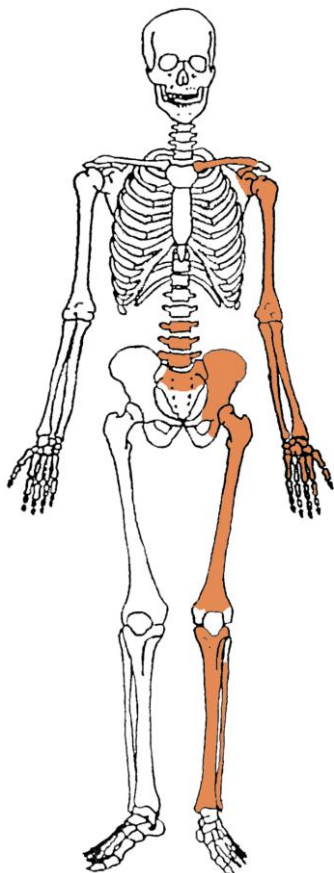
Ušćuvanost korteksa: dobra.

Spol: žena.

Starost u trenutku smrti: 40 do 50 godina.

Patološke promjene: blagi degenerativni OA (osteofiti) prisutan je na 8. i 9. prsnom kralješku. Blagi zarasli periostitis prisutan je na lijevoj goljениčnoj kosti.

Asocirani materijalni ostaci ili životinjske kosti: nisu prisutni.

Gr. 1, osoba L (SJ 141)

Ušćuvanost korteksa: loša.

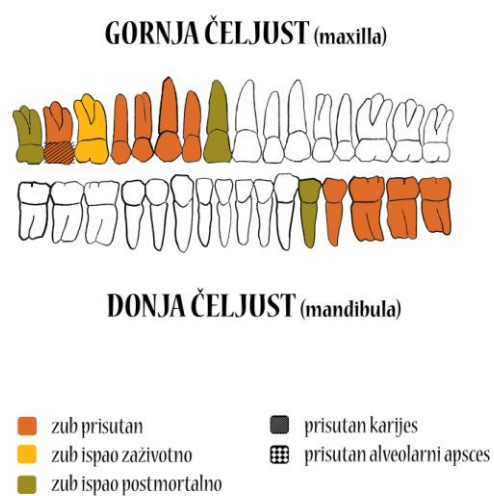
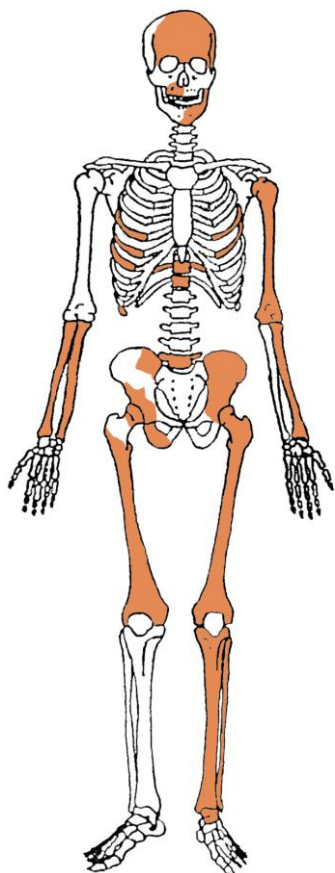
Spol: muškarac.

Starost u trenutku smrti: 30 do 40 godina.

Patološke promjene: na proksimalnoj trećini dijafize lijeve nadlaktične kosti prisutna je perforacija koja se nalazi na anteriornoj strani; dimenzija je 12x9mm. Na istom mjestu prisutno je zadebljanje praćeno blagim posteriorno-medijalnim pomakom. Ove patološke promjene su vjerojatno rezultat frakture.

Asocirani materijalni ostaci ili životinjske kosti: nisu prisutni.

Gr. 1, osoba M (SJ 112)



Uščuvanost korteksa: dobra.

Spol: žena.

Starost u trenutku smrti: 40 do 50 godina.

Patološke promjene: blaga zarašla *cribra orbitalia* prisutna je u orbitama. Blagi degenerativni OA (osteofiti) prisutan je na desnom ramenu, kukovima, koljenima i 11. prsnom kralješku.

Asocirani materijalni ostaci ili životinjske kosti: nisu prisutni.

Gr. 1, zapuna (SJ 79)

U ušćivanom uzorku prisutni su ostaci najmanje 15 odraslih osoba, na temelju prisustva 15 lijevih skočnih kostiju (slika 2).

Gr. 1, zapuna (SJ 123)

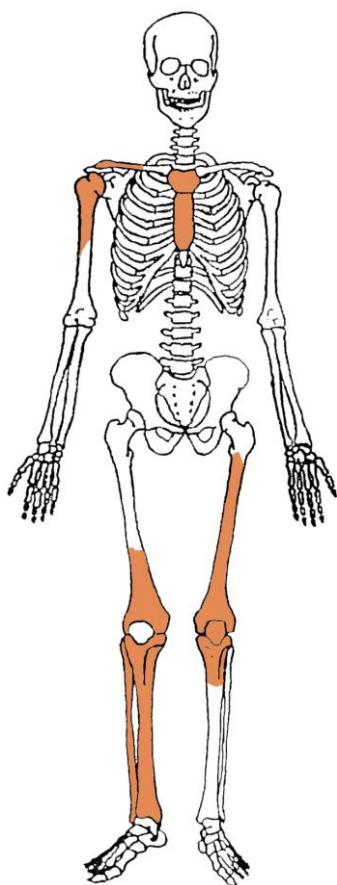
U ušćivanom uzorku prisutni su ostaci najmanje 20 odraslih osoba, na temelju prisustva 20 lijevih skočnih kostiju (slika 3).

Slika 2. Petne i skočne kosti iz SJ 79.



Slika 3. Petne i skočne kosti iz SJ 123.



Gr. 2 (SJ 86)

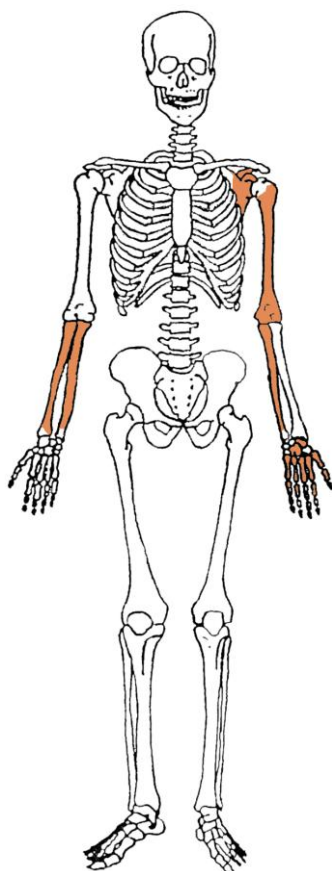
Ušćuvanost korteksa: dobra.

Spol: žena.

Starost u trenutku smrti: više od 40 godina.

Patološke promjene: blagi aktivni periostitis prisutan je na desnoj goljениčnoj kosti.

Asocirani materijalni ostaci ili životinjske kosti: nisu prisutni.

Gr. 3 (SJ 118)

Ušćuvanost korteksa: vrlo dobra.

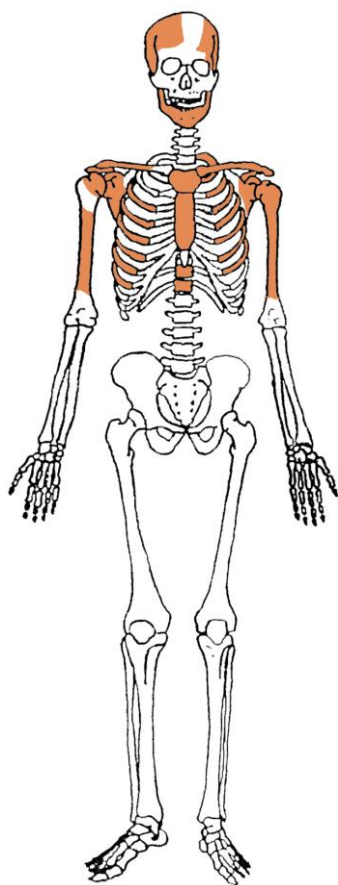
Spol: vjerojatno žena.

Starost u trenutku smrti: 35 do 45 godina.

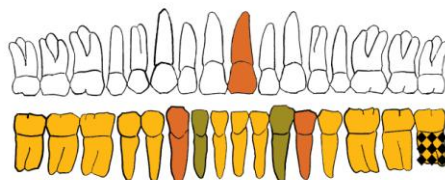
Patološke promjene: blagi degenerativni OA (osteofiti) prisutan je na lijevom laktu.

Asocirani materijalni ostaci ili životinjske kosti: nisu prisutni.

Gr. 4 (SJ 142)



GORNJA ČELJUST (maxilla)



DONJA ČELJUST (mandibula)

- | | |
|---|--|
| ■ zub prisutan | ■ prisutan karijes |
| ■ zub ispao zaživotno | prisutan alveolarni apsces |
| ■ zub ispao postmortalno | |

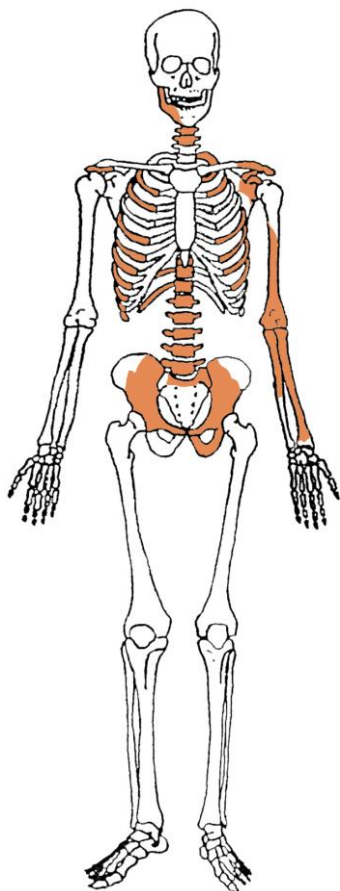
Ušćuvanost korteksa: vrlo dobra.

Spol: žena.

Starost u trenutku smrti: više od 60 godina.

Patološke promjene: blagi degenerativni OA (osteofiti) prisutan je na ramenima, na 3. vratnom te 5., 6., 11. i 12. prsnom kralješku; umjereni degenerativni OA (osteofiti i porozitet) prisutan je na 4., 5., 6. i vratnom te 8. i 9. prsnom kralješku; jaki degenerativni OA (eburnacija) prisutan je na 1., 2. i 7. vratnom te 1. prsnom kralješku. Schmorlovi defekti su prisutni na 6., 7., 8., 9. i 11. prsnom kralješku. Na zubima su prisutni hipoplastični defekti.

Asocirani materijalni ostaci ili životinjske kosti: nisu prisutni.

Gr. 5, osoba A (SJ 155)

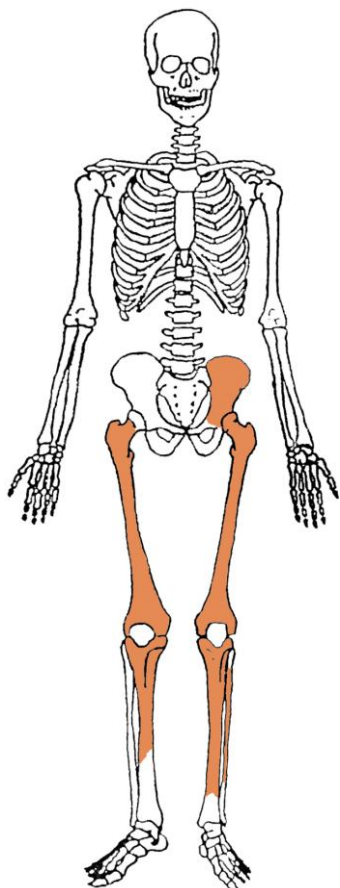
Ušćuvanost korteksa: vrlo dobra.

Spol: dijete.

Starost u trenutku smrti: 13 do 14 godina.

Patološke promjene: nisu prisutne.

Asocirani materijalni ostaci ili životinjske kosti: nisu prisutni.

Gr. 5, osoba B (SJ 156)

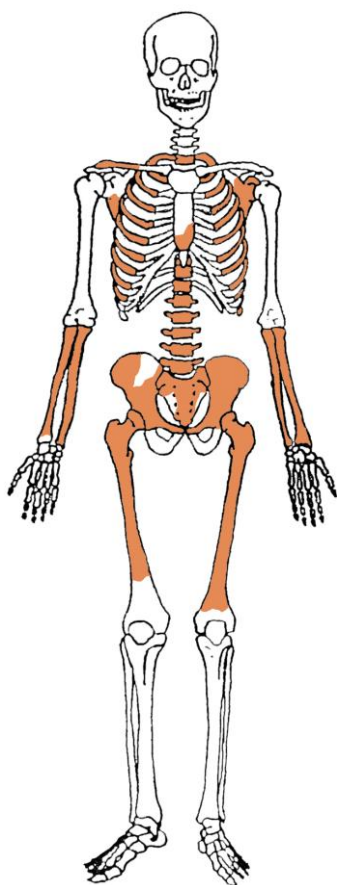
Ušćuvanost korteksa: vrlo dobra.

Spol: dijete.

Starost u trenutku smrti: 5 do 6 godina.

Patološke promjene: blagi zrasli periostitis prisutan je na goljeničnim kostima.

Asocirani materijalni ostaci ili životinjske kosti: nisu prisutni.

Gr. 6, osoba A (SJ 157)

Ušćuvanost korteksa: vrlo dobra.

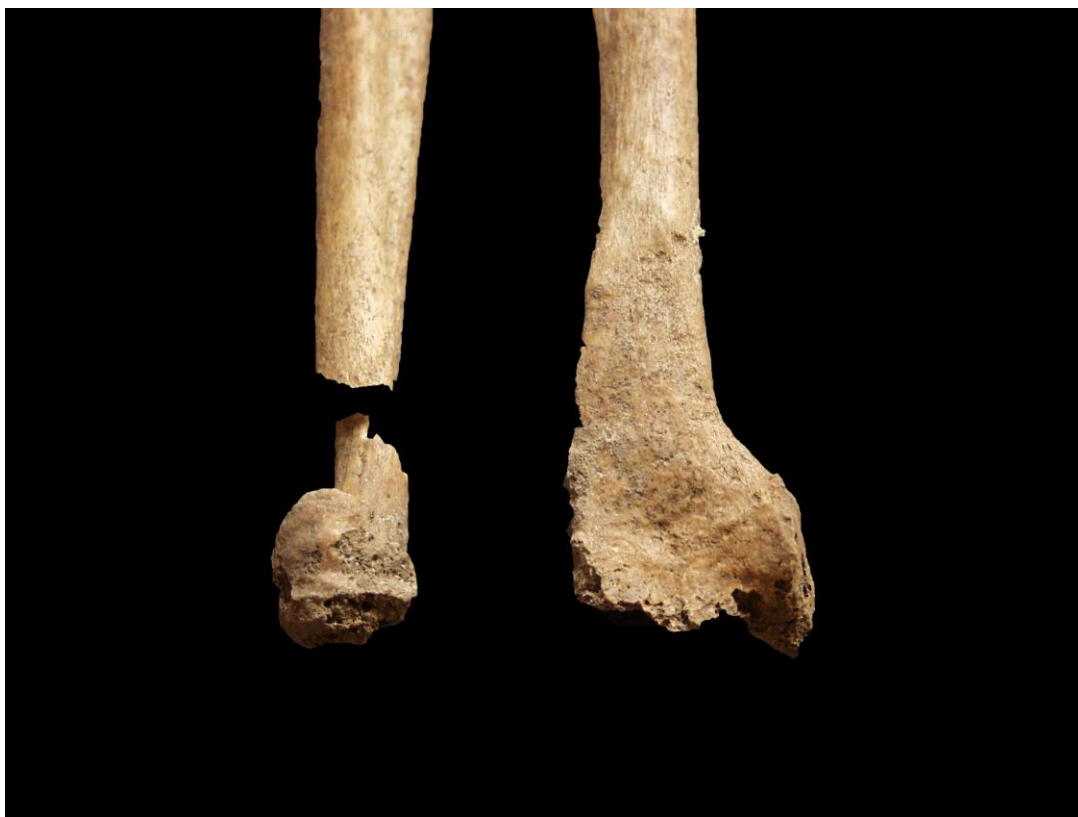Spol: žena.

Starost u trenutku smrti: više od 60 godina.

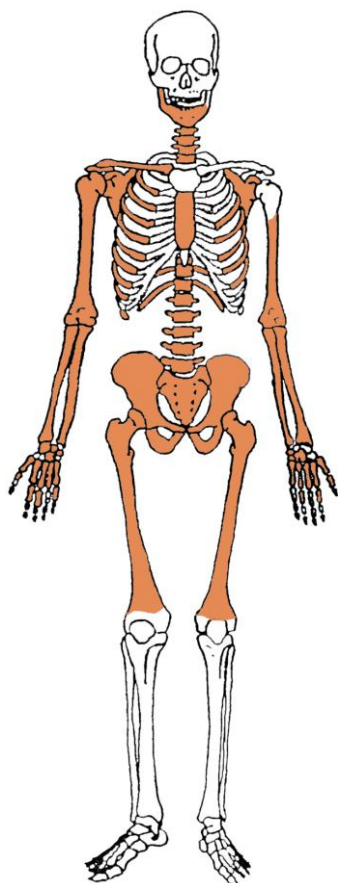
Patološke promjene: blagi degenerativni OA (osteofiti) prisutan je na laktovima, kukovima, na 5., 8. i 9. prsnom te 2., 3., 4. i 5. slabinskom kralješku, jaki degenerativni OA (eburnacija) prisutan je na 1. lijevom rebru (hvatištu za kralježak). Antemortalne loše zarasle frakture prisutne su na distalnim trećinama dijafiza lijeve palčane i lakatne kosti - frakture su rezultirale posteriornim pomakom distalne zglobne plohe palčane kosti i blagim traumatskim OA iste te jakim traumatskim OA (eburnacija i osteofiti) distalne zglobne plohe lakatne kosti (slika 4).

Asocirani materijalni ostaci ili životinjske kosti: nisu prisutni.

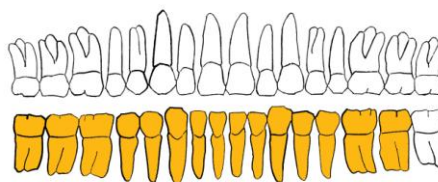
Slika 4. Antemortalne traume lijeve palčane i lakatne kosti.



Gr. 6, osoba B (SJ 159)



GORNJA ČELJUST (maxilla)



DONJA ČELJUST (mandibula)



Ušćuvanost korteksa: vrlo dobra.

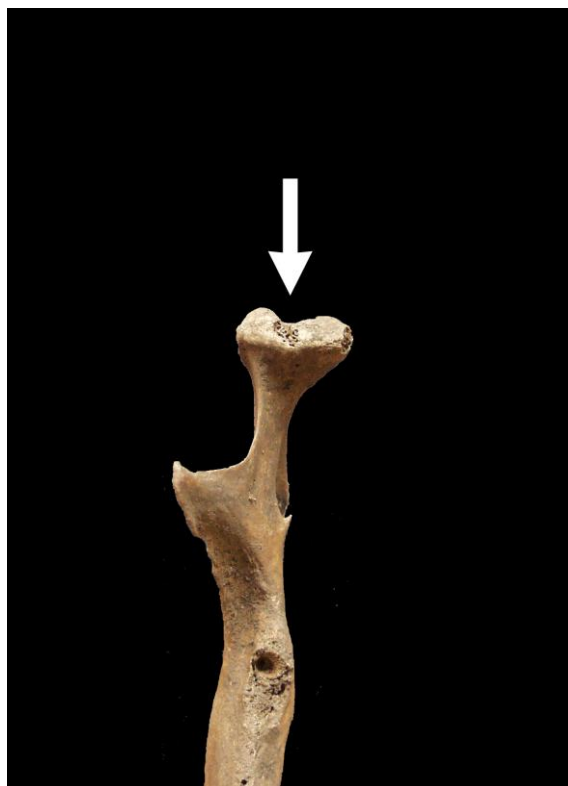Spol: muškarac.

Starost u trenutku smrti: više od 60 godina.

Patološke promjene: reumatski OA prisutan je na desnom čeljusnom zglobu (slika 5). Prisutna je ankiloza 4. i 5. vratnog kralješka. Blagi degenerativni OA (osteofiti) prisutan je na desnom ramenu, laktovima, kukovima, na 2., 3. i 4. vratnom, te 1., 2., 3., 4., 5. i 6. prsnom kralješku; umjereni OA (osteofiti) prisutan je na 7., 8., 9., 10., 11. i 12. prsnom te 1., 2., 3., 4. i 5. slabinskom kralješku (slika 6). Schmorlovi defekti su prisutni na 6. i 7. prsnom te 1., 2., 3. i 4. slabinskom kralješku.

Asocirani materijalni ostaci ili životinjske kosti: nisu prisutni.

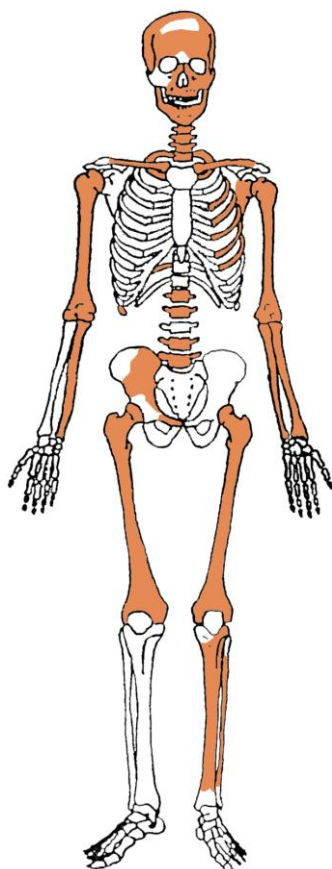
Slika 5. Reumatski OA na desnom čeljusnom zglobu.



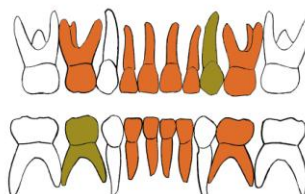
Slika 6. Umjereni degenerativni OA na prsnim kralješcima.



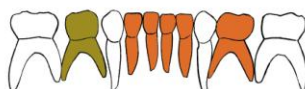Gr. 7, osoba A (SJ 200)



GORNJA ČELJUST (maxilla)



DONJA ČELJUST (mandibula)



- | | |
|---|--|
| ■ zub prisutan | ■ prisutan karijes |
| ■ zub ispao zaživotno | prisutan alveolarni apsces |
| ■ zub ispao postmortalno | |

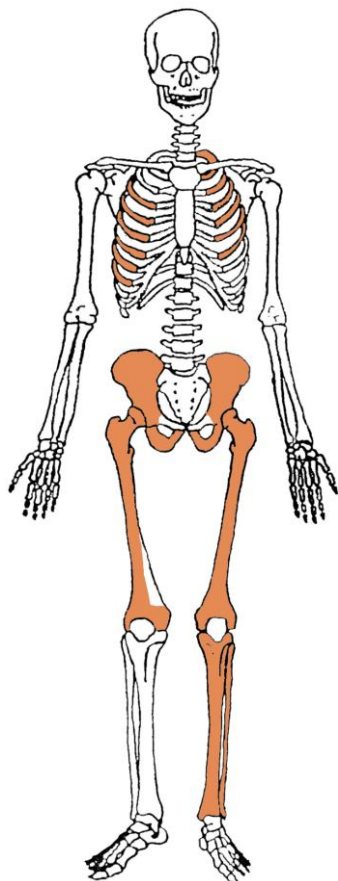
Ušćuvanost korteksa: vrlo dobra.

Spol: dijete.

Starost u trenutku smrti: 1,5 do 2 godine.

Patološke promjene: blagi aktivni periostitis prisutan je na lijevoj bedrenoj kosti.

Asocirani materijalni ostaci ili životinjske kosti: nisu prisutni.

Gr. 7, osoba B (SJ 208)

Ušćuvanost korteksa: vrlo dobra.

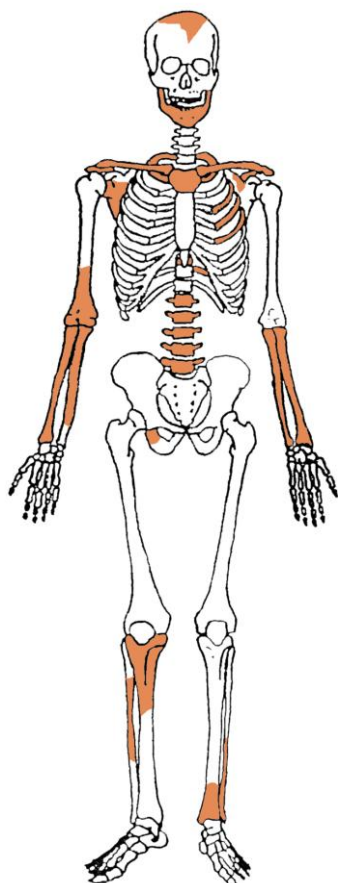
Spol: dijete.

Starost u trenutku smrti: 2,5 do 3,5 godine.

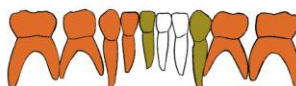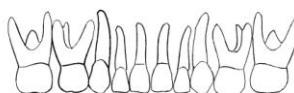Patološke promjene: blagi zarašli periostitis prisutan je na lijevoj goljenućnoj kosti.

Asocirani materijalni ostaci ili ųivotinjske kosti: nisu prisutni.

Gr. 7, osoba C (kosti izdvojene iz zapune SJ 199)



GORNJA ČELJUST (maxilla)



DONJA ČELJUST (mandibula)

- | | |
|---|--|
| ■ zub prisutan | ■ prisutan karijes |
| ■ zub ispao zaživotno | prisutan alveolarni apsces |
| ■ zub ispao postmortalno | |

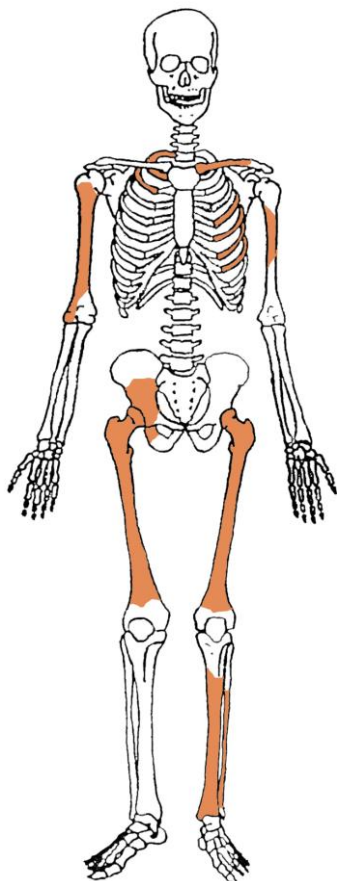
Ušćuvanost korteksa: vrlo dobra.

Spol: dijete.

Starost u trenutku smrti: 2,5 do 3,5 godine.

Patološke promjene: blagi zarasli periostitis prisutan je na desnoj goljениčnoj kosti.

Asocirani materijalni ostaci ili životinjske kosti: nisu prisutni.

Gr. 7, osoba D (SJ 214)

Ušćuvanost korteksa: vrlo dobra.

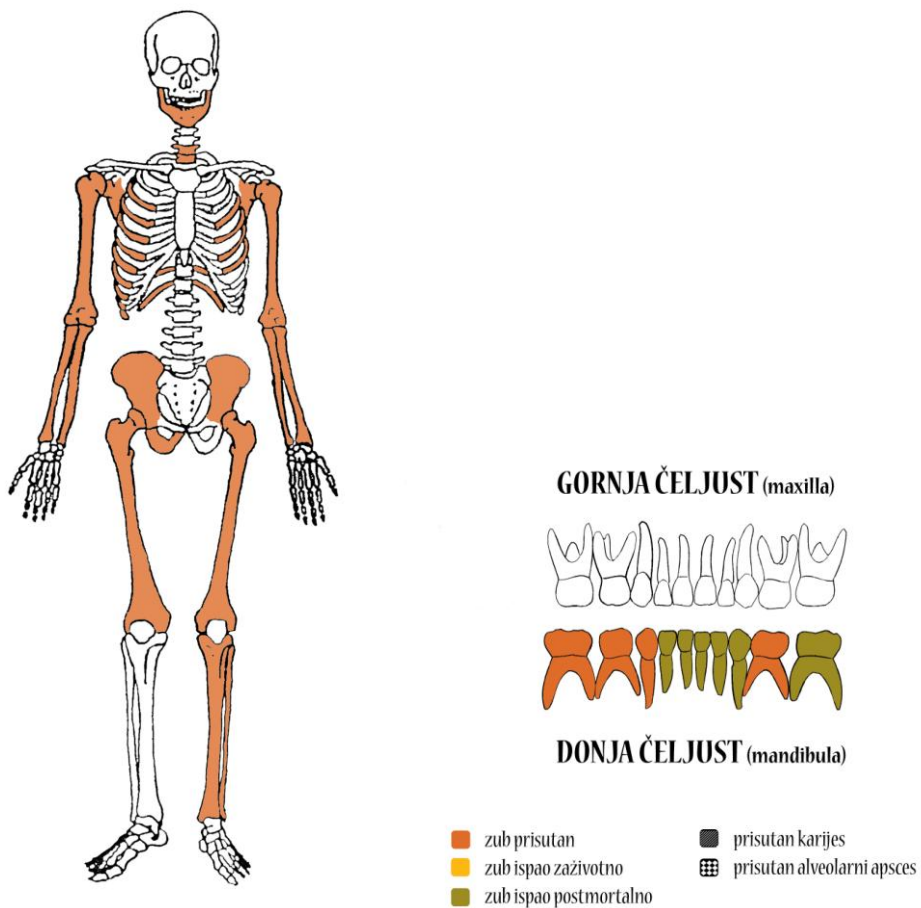
Spol: dijete.

Starost u trenutku smrti: 1,5 do 2,5 godine.

Patološke promjene: nisu prisutne.

Asocirani materijalni ostaci ili životinjske kosti: nisu prisutni.

Gr. 7, osoba E (SJ 213+SJ 204, riječ je istoj osobi)



Ušćuvanost korteksa: vrlo dobra.

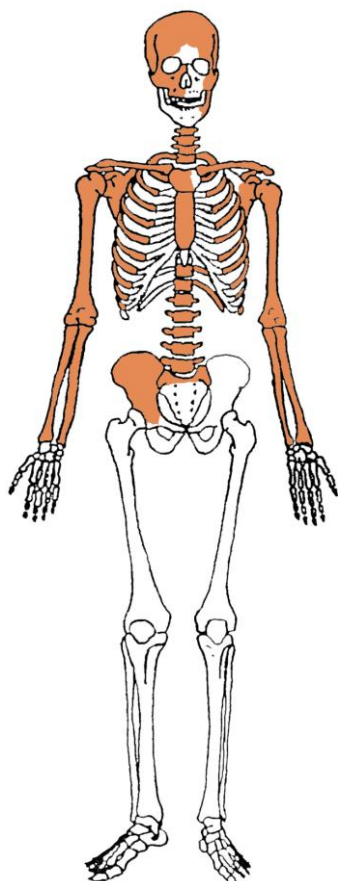
Spol: dijete.

Starost u trenutku smrti: 1,5 do 2,5 godine.

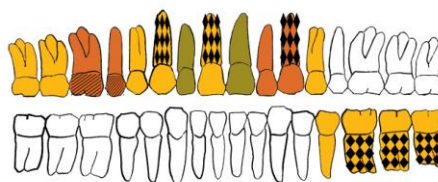
Patološke promjene: blagi aktivni periostitis prisutan je na endokranijalnoj strani zatiljne kosti i na lijevoj goljeničnoj kosti.

Asocirani materijalni ostaci ili životinjske kosti: nisu prisutni.

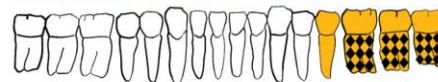Gr. 8 (SJ 206)



GORNJA ČELJUST (maxilla)



DONJA ČELJUST (mandibula)



- | | |
|---|---|
| ■ zub prisutan | ■ prisutan karijes |
| ■ zub ispao zaživotno | ■ prisutan alveolarni apsces |
| ■ zub ispao postmortalno | |

Ušćuvanost korteksa: vrlo dobra.

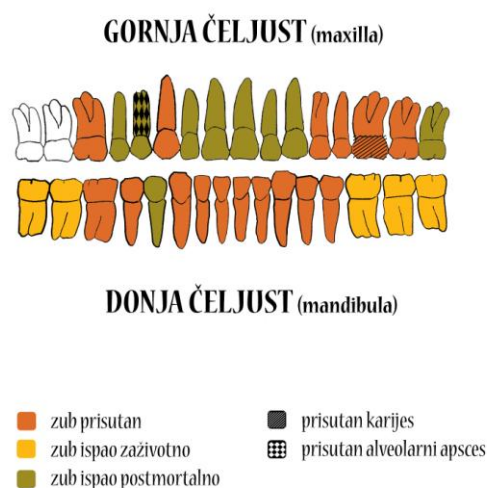
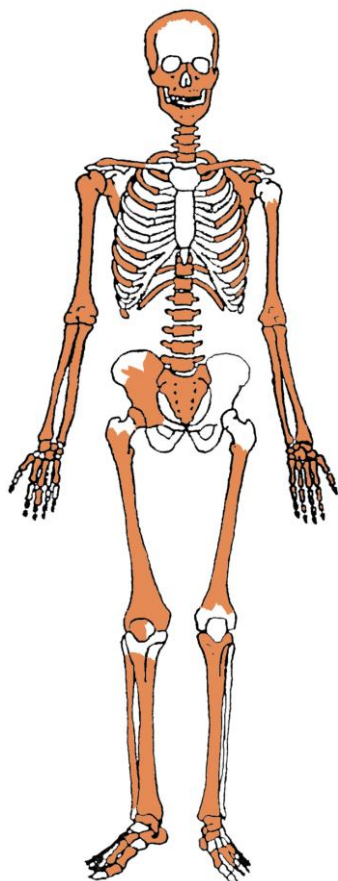
Spol: muškarac.

Starost u trenutku smrti: više od 55 godina.

Patološke promjene: blaga zarasla ektokranijalna poroznost prisutna je na tjemenim kostima i zatiljnoj kosti. Ova patološka promjena morfološki se očituje po prisutnosti plitkih rupica oko bregme, sagitalnog šava i na zatiljnoj kosti, a povezana je s dugotrajnim i sustavnim izgladnjivanjem. Antemortalne dobro zarasle frakture prisutne su na 2. i 3. desnom i 4., 5., 6., 7., 8., 9. i 10. lijevom rebro te na distalnoj trećini dijafize desne palčane kosti – sve traume očituju se po remodeliranom kalusu. Blagi degenerativni OA (osteofiti) prisutan je na ramenima, laktovima, desnom kuku, na 1., 3. i 4. vratnom, 1., 2., 3., 4., 5., 6., 7., 8., 9., 11. i 12. prsnom te 1., 2., 3. i 5. slabinskom kralješku; umjereni degenerativni OA (osteofiti) prisutan je na 10. prsnom i 4. slabinskom kralješku. Schmorlovi defekti su prisutni na 5., 6. i 7. prsnom kralješku. Spondiloliza je prisutna na 5. slabinskom kralješku.

Asocirani materijalni ostaci ili životinjske kosti: nisu prisutni.

Gr. 9 (SJ 220)



Ušćuvanost korteksa: vrlo dobra.

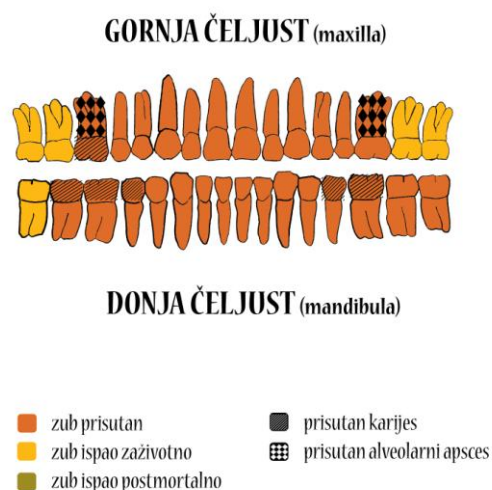
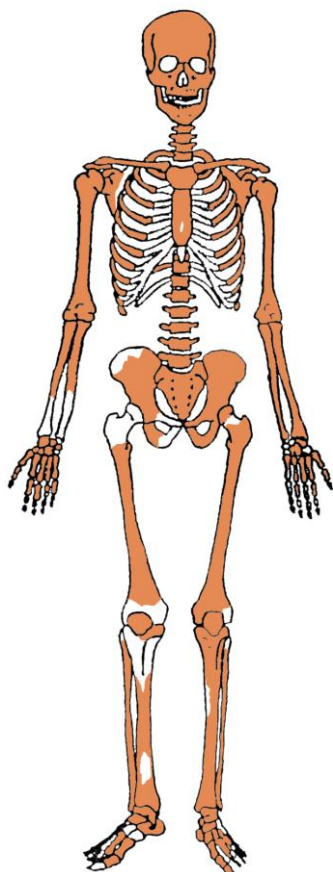
Spol: muškarac.

Starost u trenutku smrti: 50 do 55 godina.

Patološke promjene: blaga zarašla ektokranijalna poroznost prisutna je na tjemenim kostima i zatiljnoj kosti. Blagi degenerativni OA (osteofiti) prisutan je na lijevom ramenu, lijevom koljenu, na 7. vratnom i 1. prsnom kralješku. Antemortalna fraktura s malim kalusom prisutna je na 11. desnom rebu. Antemortalna fraktura prisutna je na distalnoj trećini dijafize desne lakatne kosti; trauma se očituje se po malom kalusu. Schmorlovi defekti su prisutni na 3. i 4. slabinskom kralješku.

Asocirani materijalni ostaci ili životinjske kosti: nisu prisutni.

Gr. 10, osoba A (SJ 223)



Ušćuvanost korteksa: odlična.

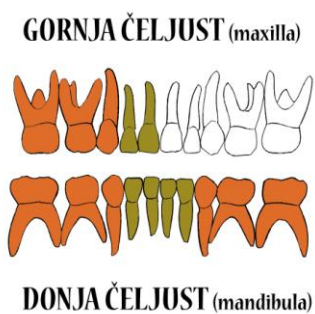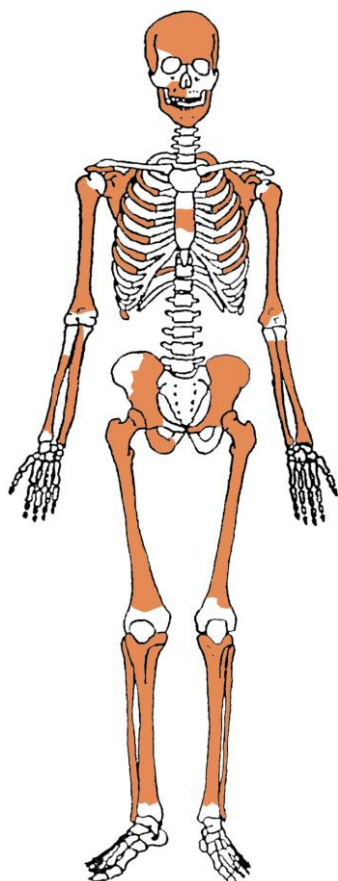
Spol: muškarac.

Starost u trenutku smrti: 40 do 45 godina.

Patološke promjene: romboidna fossa prisutna je na ključnim kostima. Romboidne su fosse u svojoj osnovi benigni kortikalni defekti na hvatištu kostoklavikularnog ligamenta, te kao i svi benigni kortikalni defekti svjedoče o intenzivnoj fizičkoj aktivnosti, koju su u ovom slučaju provodili mišići ramenog obruča. Blagi degenerativni OA (osteofiti) prisutan je na laktovima, na 9., 10., 11. i 12. prsnom i 5. slabinskom kralješku; umjereni degenerativni OA (osteofiti) prisutan je na 7. prsnom kralješku; jaki degenerativni OA (osteofiti i eburnacija) prisutan je na lijevom koljenu. Schmorlov defekt je prisutan na 9. prsnom kralješku. Na 9. prsnom kralješku prisutna je antemortalna fraktura (klinasti kralježak). Antemortalne frakture prisutne su na 6. lijevom i 3. desnom rebru. Umjereni zarasli periostitis prisutan je na goljeničnim kostima.

Asocirani materijalni ostaci ili životinjske kosti: nisu prisutni.

Gr. 10, osoba B (SJ 225)



- | | |
|---|--|
| ■ zub prisutan | ■ prisutan karijes |
| ■ zub ispao zaživotno | prisutan alveolarni apsces |
| ■ zub ispao postmortalno | |

Uščuvanost korteksa: dobra.

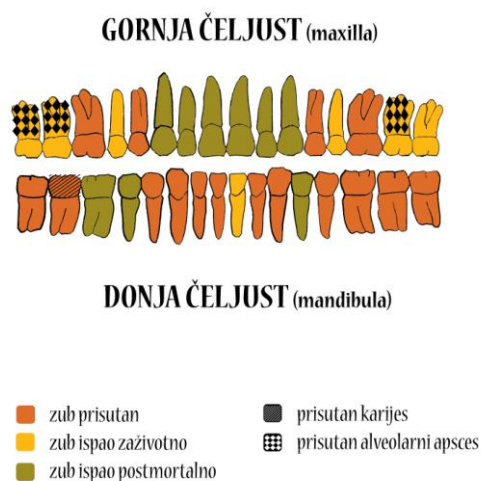
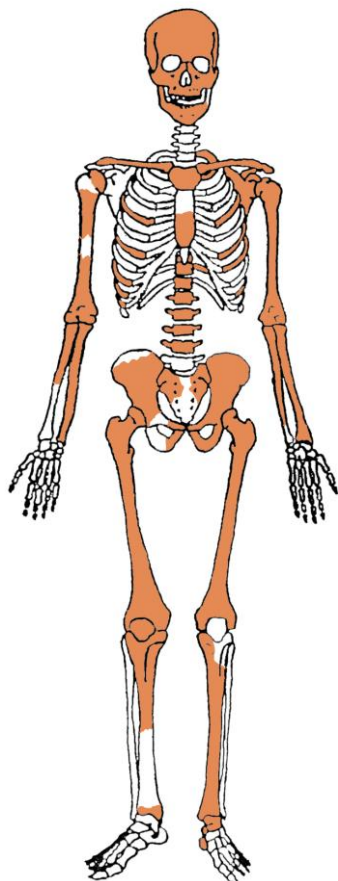
Spol: dijete.

Starost u trenutku smrti: 4,5 do 5,5 godina.

Patološke promjene: umjerena zarasla *cribra orbitalia* prisutna je u lijevoj orbiti.

Asocirani materijalni ostaci ili životinjske kosti: nisu prisutni.

Gr. 10, osoba C (SJ 226)



Ušćuvanost korteksa: vrlo dobra.

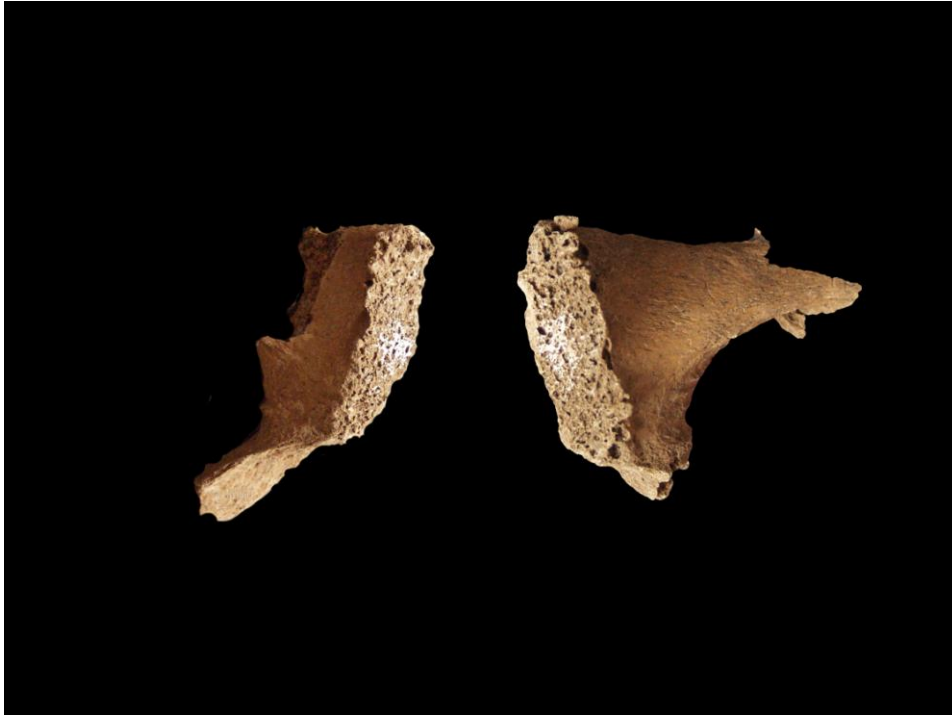
Spol: žena.

Starost u trenutku smrti: 50 do 55 godina.

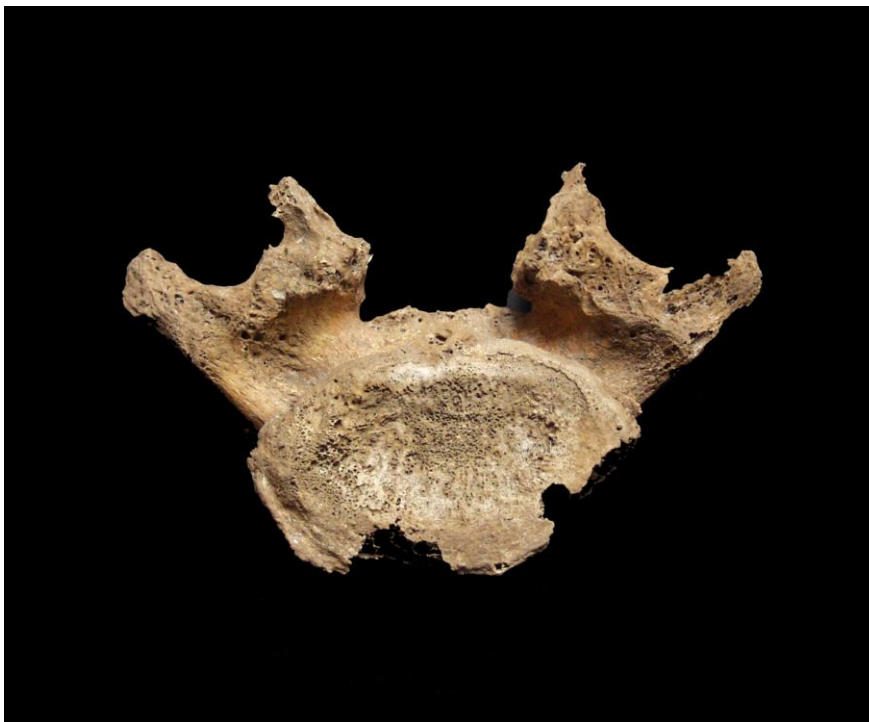Patološke promjene: blagi degenerativni OA (osteofiti) prisutan je na lijevom ramenu, desnom laktu, kukovima, desnom koljenu, na 5. vratnom, 5., 9. i 10. prsnom i 1. slabinskom kralješku; umjereni degenerativni OA (osteofiti) prisutan je na 6., 7., 8., 11. i 12. prsnom te 2., 3., 4. i 5. slabinskom kralješku; jaki degenerativni OA (eburnacija i porozitet) prisutan je na obje stidne kosti (slika 7). Na 5. slabinskom kralješku prisutna je spondiloliza (slika 8) a na superiornoj desnoj zgloboj plohi jaki OA (eburnacija) kojoj je mogući uzrok *spondilolithesis*.

Asocirani materijalni ostaci ili životinjske kosti: nisu prisutni.

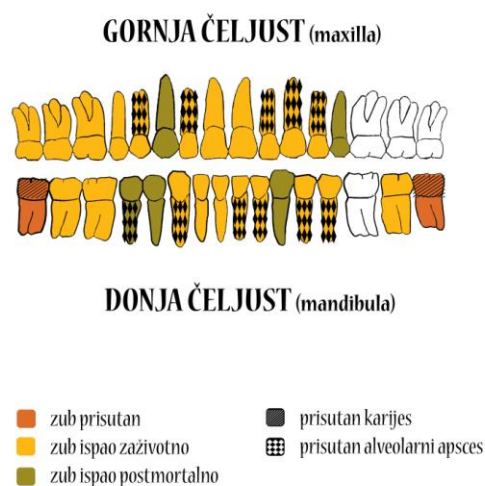
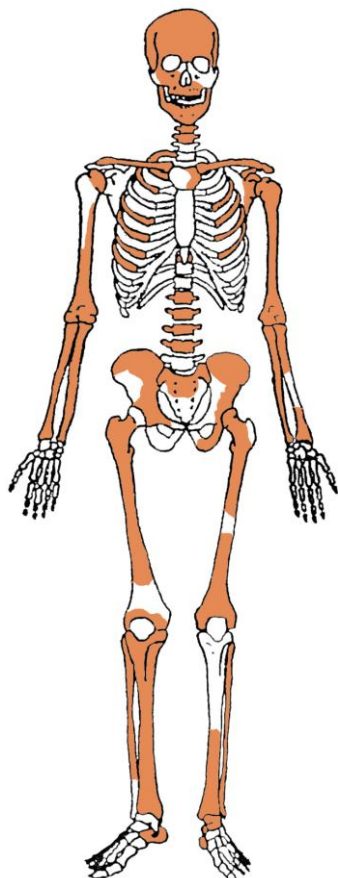
Slika 7. Jaki degenerativni OA na stidnim kostima.



Slika 8. Spondiloliza 5. slabinskog kralješka.



Gr. 10, osoba D (kosti izdvojene iz zapune SJ 199)



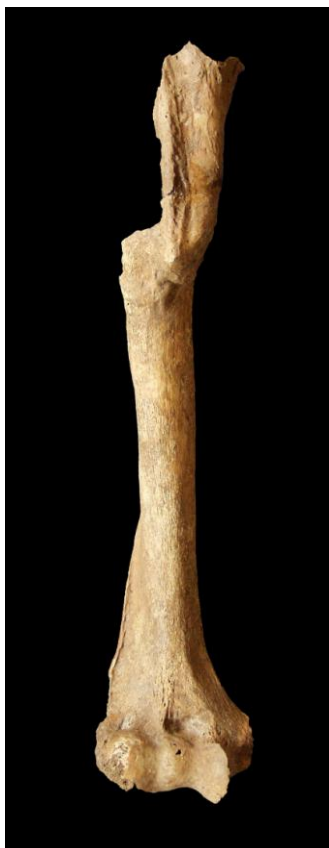Ušćuvanost korteksa: vrlo dobar.

Spol: muškarac.

Starost u trenutku smrti: više od 55 godina.

Patološke promjene: blaga zarašla ektokranijalna poroznost prisutna je na tjemenim kostima. Na kosturu je prisutno sedam antemortalnih fraktura: 1) na lateralnom dijelu desne ključne kosti – trauma se očituje po malom kalusu; 2) na 3., 10. i 11. desnom rebru – traume se očituju po malim kalusima i blagom aktivnom periostitisu; 3) na srednjoj trećini dijafize desne nadlaktične kosti – trauma se očituje po posteriorno-lateralnom pomaku, preklopu kosti i velikom kalusu (slika 9); 4) na 1. slabinskom kralješku (klinasti kralježak) – trauma je rezultirala ankilozom s 12. prsnim kralješkom i umjerenim OA (osteofiti) (slika 10); 5) na vratu desne bedrene kosti; – trauma se očituje po blagom posteriornom pomaku te osifikaciji i makroporozitetu na velikom *trochanteru* (slika 11). Blagi degenerativni OA (osteofiti) prisutan je na lijevom ramenu, laktovima, kukovima, koljenima, na 1., 2., 6., 7., 8., 9. i 10. prsnom te 2. i 3. slabinskom kralješku. Schmorlovi defekti su prisutni na 6., 7., 8., 9. i 10. prsnom kralješku.

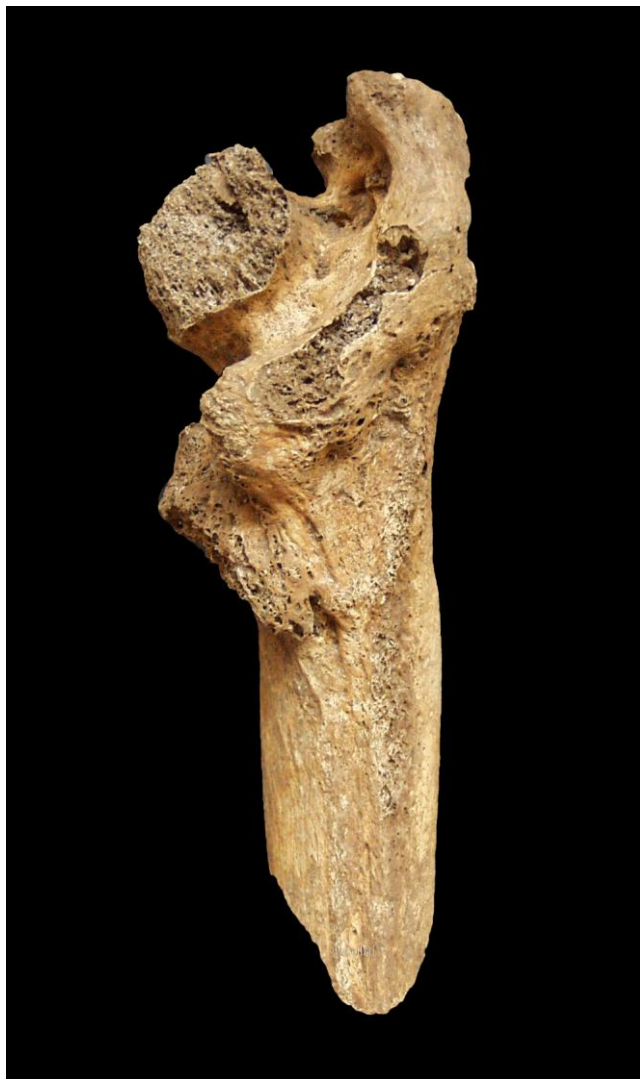Asocirani materijalni ostaci ili životinjske kosti: nisu prisutni.
Slika 9. Antemortalna fraktura desne nadlaktične kosti.



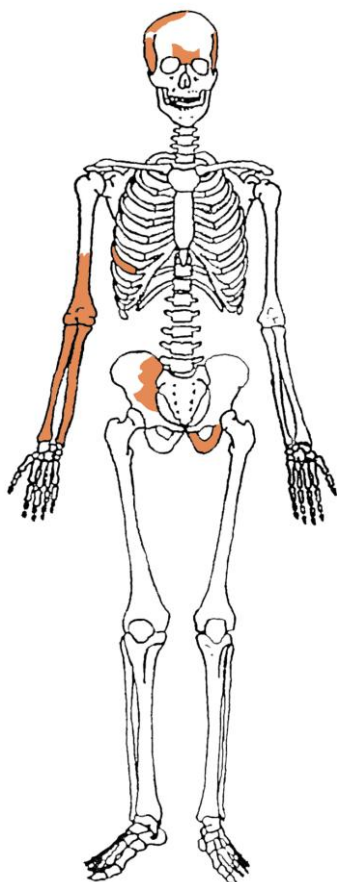
Slika 10. Antemortalna fraktura 1. slabinskog kralješka i ankiloza s 12. prsnim kralješkom.



Slika 11. Antemortalna fraktura vrata desne bedrene kosti.



Gr. 10, osoba E (kosti izdvojene iz zapune SJ 199)



Uščuvanost korteksa: vrlo dobra.

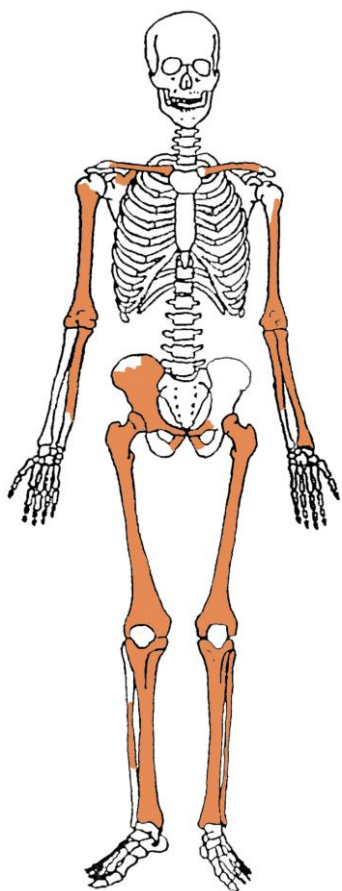
Spol: dijete.

Starost u trenutku smrti: 1 do 2 godine.

Patološke promjene: blaga zarašla *cribra orbitalia* prisutna je u orbitama.

Asocirani materijalni ostaci ili životinjske kosti: nisu prisutni.

Gr. 10, osoba F (kosti izdvojene iz zapune SJ 199)



Ušćuvanost korteksa: vrlo dobra.

Spol: dijete.

Starost u trenutku smrti: 5 do 6 godina.

Patološke promjene: nisu prisutne.

Asocirani materijalni ostaci ili životinjske kosti: nisu prisutni.

Ilok – Sv. Petar Apostol

Grob 2

Tafonomija: kosti su vrlo dobro ušćuvane, svijetlosmeđe boje s tragom oksidacije metala na čitavoj lubanji (slika 1) i na prsnoj kosti. Gracilne su s gustom trabekularnom kosti. Prisutni su slijedeći koštani elementi: čeona kost, obje tjemene kosti, zatiljna kost, obje sljepoočne kosti, obje jagodične kosti, gornja i donja čeljust, prsna kost, obje lopatice, obje ključne kosti, obje zdjelice, križna kost, lijevi iver, obje nadlaktične kosti, obje palčane kosti, obje lakatne kosti, obje bedrene kosti, lijeva goljenična kost, svi kralješci te sva rebra.

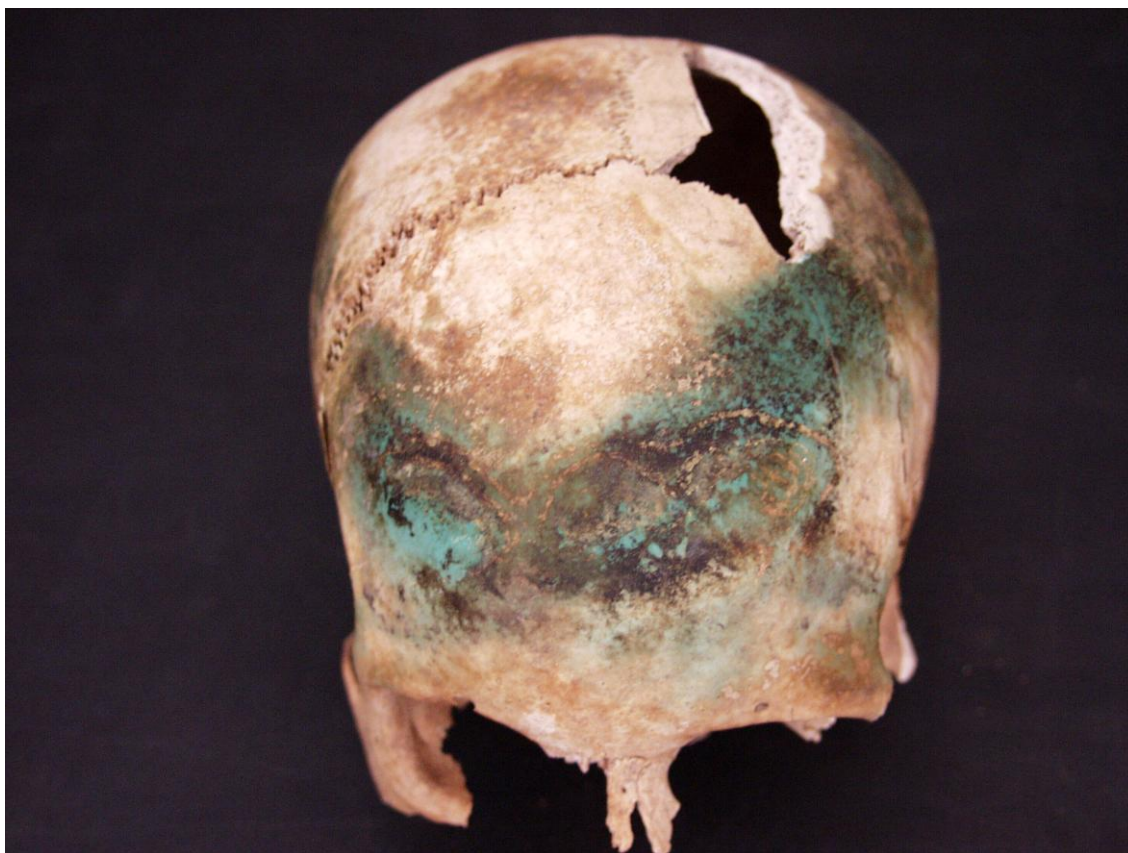Spol: ženski, na temelju: 1) morfologije zdjelice koja pokazuje izrazito široki gornji veliki sjedni urez (*incisura ischiadica major*), 2) morfologije lubanje koja pokazuje okomito čelo, slabo razvijeno zatiljno područje i male mastoideuse i 3) morfologije donje čeljusti koja ima malu, špicastu bradu sa slabo izraženim *tuberculum mentale* i velikim kutom donje čeljusti.

Starost u trenutku smrti: doživljena starost u trenutku smrti procijenjena je na 16 do 18 godina na temelju spojenosti epifiza s dijafizama kostiju i kronologije nicanja trajnih zubi.

Zubi: na desnoj strani gornje čeljusti prisutni su svi zubi osim trećeg kutnjaka koji kongenitalno nedostaje; na lijevoj strani situacija je identična. Na desnoj strani donje čeljusti prisutni su svi zubi osim trećeg kutnjaka koji kongenitalno nedostaje; na lijevoj strani situacija je identična. Prisutan je 1 karijes na donjoj čeljusti. Prisutna je hipoplazija zubne cakline. Ovi defekti morfološki se očituju kao plitki vodoravni utori koji opasuju krunu zuba. Prisutnost ovih defekata veže se uz pojavu jakih avitaminoza, neonatalne žutice, anemije, zaraznih bolesti ili kronične neishranjenosti.

Patološke promjene: blaga zarasla *cribra orbitalia* prisutna je u orbitama. *Cribra orbitalia* se morfološki očituje po pojavi šupljikave kosti na gornjim svodovima orbita. Smatra se posljedicom anemije (Huss-Ashmore i sur., 1982.). Blagi aktivni periostitis prisutan je na gornjoj čeljusti, na obje zdjelice i na bedrenim kostima (slika 2). Upala periosteuma – periostitis, najblaža je manifestacija zarazne bolesti na kosti. Periostitis može biti posljedica više čimbenika među koje spadaju: nespecifične bakterijske infekcije, specifične zarazne bolesti koje se hematogenim putem prošire na kost (na primjer sifilisa), lokalizirane traume, venozne insuficijencije, metaboličkih bolesti kao što je na primjer skorbut i brojnih drugih čimbenika (Mann i Murphy, 1990; Ortner, 2003). Zaraza ili trauma stimuliraju osteoblastične stanice koje se nalaze u unutrašnjem sloju periosteuma zbog čega se stvara nova, slabo organizirana kost koja prekriva originalnu kortikalnu kost. U aktivnom stanju periostitis je najčešće sive ili smeđe boje, porozan, s dobro definiranim i blago povišenim rubovima. Izgledom podsjeća na koru drveta. U zaraslom obliku nova, slabo organizirana kost remodelira se u lamelarnu kost i spoji s kortikalnom kosti, uslijed čega zahvaćeni dio kosti poprima valovit, pomalo napuhan izgled. Periostitis može biti generaliziran, ako je zahvatio čitavu kost ili više koštanih elemenata, ili lokaliziran ako je ograničen na mali i jasno definirani dio kosti. Generalizirani periostitis obično je posljedica nespecifičnih ili specifičnih zaraznih bolesti, dok je lokalizirani periostitis najčešće sekundarna posljedica trauma ili kroničnih gnojnih čireva.

Asocirani materijalni ostaci ili životinjske kosti: pod oznakom U-144 nalazi se lijeva sljepoočna kost djeteta starosti 1-2 godine.



Slika 1. Tragovi oksidacije metala na lubanji. Grob 2.



Slika 2. Blagi aktivni periostitis na lijevoj bedrenoj kosti. Grob 2.

Ilok – Sv. Petar Apostol 2007. Grob 3

Tafonomija: kosti su loše ušćuvane, svijetlosmeđe boje. Izrazito su gracilne s vrlo gustom trabekularnom kosti. Prisutni su slijedeći koštani elementi: čeonu kost, obje tjemene kosti, zatiljna kost, obje sljepoočne kosti, obje jagodične kosti, gornja i donja čeljust, prsna kost, lijeva lopatica, obje ključne kosti, lijeva nadlaktična kost, lijeva palčana kost, lijeva lakatna kost, 6 vratnih i 7 prsnih kralježaka te 4 lijeva i 2 desna rebra.

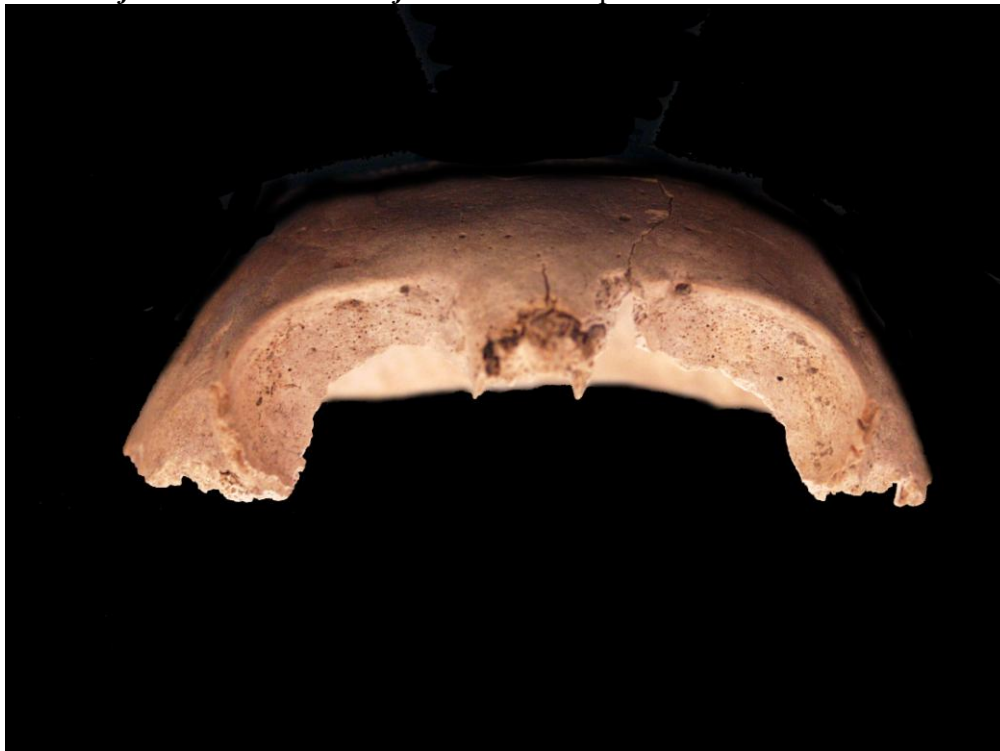Spol: radi se o kosturu djeteta.

Starost u trenutku smrti: doživljena starost u trenutku smrti procijenjena je na 3,5 do 4,5 godina. Starost je određena na temelju kronologije nicanja i razvoja mliječnih i trajnih zubi.

Zubi: na desnoj strani gornje čeljusti prisutni su mliječni kutnjaci dok su ostali zubi ispali postmortalno; na lijevoj strani prisutni su mliječni prvi sjekutić i kutnjaci dok su ostali zubi ispali postmortalno. Na desnoj strani donje čeljusti prisutni su svi mliječni zubi; na lijevoj strani prisutni su svi mliječni zubi osim drugog sjekutića koji je ispao postmortalno.

Patološke promjene: umjerena aktivna *cribra orbitalia* prisutna je u orbitama (slika 3). Umjereni aktivni periostitis prisutan je na čeonju, obje tjemene i obje sljepoočne kosti te na gornjoj i donjoj čeljusti.

Asocirani materijalni ostaci ili životinjske kosti: nisu prisutni u ušćuvanom uzorku.



Slika 3. Umjerena aktivna *cribra orbitalia* u orbitama. Grob 3.

Ilok – Sv. Petar Apostol 2007.

Grob 4, osoba A

Tafonomija: kosti su vrlo loše ušćuvane, svijetlosmeđe boje. Robusne su s rijetkom trabekularnom kosti. Prisutni su slijedeći koštani elementi: prsna kost, lijeva palčana kost, obje lakatne kosti, 3 slabinska kralješka te 3 desna rebra.

Spol: muški, na temelju opće robusnosti kostiju.

Starost u trenutku smrti: doživljena starost u trenutku smrti procijenjena je na 35 do 45 godina na temelju gustoće trabekularne kosti i pojave degenerativnih promjena na zglobovima dugih kostiju i kralješcima.

Zubi: nisu prisutni u ušćuванom uzorku.

Patološke promjene: blagi degenerativni osteoartritis (osteofiti) prisutan je na laktovima te 1. i 4. slabinskom kralješku. Degenerativni osteoartritis karakterizira progresivna pojava osteofita oko rubova zglobnih ploština. U uznapredovalim oblicima inače glatka zglobna površina razvija koštane nodule, porozitet ili eburnaciju. Ove promjene rezultat su mikrotrauma koje su posljedica svakodnevnih aktivnosti i razlikuju se od traumatskog artritisa koji nastaje kao posljedica prekida normalnog biomehaničkog funkcioniranja zgloba.

Asocirani materijalni ostaci ili životinjske kosti: prisutan je fragment procesuirane životinjske kosti.

Ilok – Sv. Petar Apostol 2007.

Grob 4, osoba B

Tafonomija: kosti su vrlo loše ušćuvane, svijetlosmeđe boje. Izrazito su gracilne s vrlo gustom trabekularnom kosti. Prisutni su slijedeći koštani elementi: desna jagodična kost, gornja čeljust, 1 prsni kralježak te 2 lijeva i 4 desna rebra.

Spol: radi se o kosturu djeteta.

Starost u trenutku smrti: doživljena starost u trenutku smrti procijenjena je na 3 do 4 godine. Starost je određena na temelju kronologije nicanja i razvoja mliječnih i trajnih zubi.

Zubi: na desnoj strani gornje čeljusti prisutni su mliječni kutnjaci dok su ostali zubi ispali postmortalno; na lijevoj strani prisutni su mliječni očnjak i kutnjaci dok su sjekutići ispali postmortalno.

Patološke promjene: blagi aktivni periostitis prisutan je na lijevoj strani gornje čeljusti.

Asocirani materijalni ostaci ili životinjske kosti: nisu prisutni u ušćuванom uzorku.

Ilok – Sv. Petar Apostol 2007.

Grob 5

Tafonomija: kosti su dobro ušćuvane, svijetlosmeđe boje. Gracilne su s gustom trabekularnom kosti. Prisutni su slijedeći koštani elementi: lijeva lopatica, obje ključne kosti, obje zdjelične kosti, križna kost, lijevi iver, lijeva skočna kost, lijeva petna kost, lijeva nadlaktična kost, obje palčane kosti, obje lakatne kosti, lijeva bedrena kost, lijeva goljenična kost, lijeva lisna kost, svi kralješci te sva rebra.

Spol: ženski, na temelju morfologije zdjelične kosti koja pokazuje izrazito široki gornji veliki sjedni urez (*incisura ischiadica major*).

Starost u trenutku smrti: doživljena starost u trenutku smrti procijenjena je na 30 do 35 godina. Morfologija aurikularne ploštine na stražnjem dijelu lučnog grebena zdjelične kosti odgovara trećem stupnju po klasifikaciji Lovejoya i sur. (1985), što odgovara starosti od 30 do 35 godina.

Zubi: nisu prisutni u ušćuvanom uzorku.

Patološke promjene: blagi aktivni periostitis prisutan je na srednjoj trećini dijafize lijeve goljenične kosti.

Asocirani materijalni ostaci ili životinjske kosti: nisu prisutni u ušćuvanom uzorku.

Ilok – Sv. Petar Apostol 2007.

Grob 6

Tafonomija: kosti su loše ušćuvane, svijetlosmeđe boje. Robusne su s umjereno gustom trabekularnom kosti. Prisutni su slijedeći koštani elementi: desna tjemena kost, desna sljepoočna kost, desna jagodična kost, donja čeljust, desna ključna kost, desna zdjelična kost, križna kost, desna nadlaktična kost, desna palčana kost, desna lakatna kost, desna bedrena kost, desna lisna kost, 7 vratnih, 11 prsnih i 5 slabinskih kralježaka.

Spol: muški, na temelju: 1) morfologije zdjelične kosti koja pokazuje izrazito uski gornji veliki sjedni urez, usko tijelo preponske kosti, široku zglobovu čašicu (*acetabulum*) i okomito orijentiranu bočnu kost, i 2) morfologije donje čeljusti koja ima veliku, široku bradu s jako izraženim *tuberculum mentale*, širokim granama i gotovo okomitim kutom donje čeljusti.

Starost u trenutku smrti: doživljena starost u trenutku smrti procijenjena je na 35 do 40 godina. Morfologija aurikularne ploštine na stražnjem dijelu lučnog grebena zdjelične kosti odgovara četvrtom stupnju po klasifikaciji Lovejoya i sur. (1985), što odgovara starosti od 35 do 40 godina.

Zubi: od zuba lijeve strane gornje čeljusti van alveola se nalaze prvi sjekutić, oba pretkutnjaka i treći kutnjak. Na desnoj strani donje čeljusti prisutni su svi zubi osim sjekutića i očnjaka koji nedostaju zajedno s alveolama. Prisutan je 1 karijes na donjoj čeljusti.

Patološke promjene: nisu prisutne u ušćuvanom uzorku.

Asocirani materijalni ostaci ili životinjske kosti: prisutna su 3 fragmenta životinjskih kostiju.

Ilok – Sv. Petar Apostol 2007.

Grob 8

Tafonomija: kosti su vrlo loše ušćuvane, svijetlosmeđe boje. Gracilne su s umjereno gustom trabekularnom kosti. Prisutni su slijedeći koštani elementi: čeona kost, lijeva jagodična kost, gornja čeljust, prsna kost, lijeva lopatica, lijeva nadlaktična kost te 1 lijevo rebro.

Spol: ženski, na temelju: 1) morfologije lubanje koja pokazuje okomito čelo, i 2) opće gracilnosti kostiju.

Starost u trenutku smrti: doživljena starost u trenutku smrti procijenjena je na 35 do 45 godina na temelju gustoće trabekularne kosti i istrošenosti griznih ploha zuba.

Zubi: na desnoj strani gornje čeljusti postmortalno su ispali sjekutići i očnjak, zaživotno je ispao prvi pretkutnjak dok se van alveola nalaze drugi pretkutnjak, a ostali zubi nedostaju zajedno s alveolama; na lijevoj strani u alveoli je prisutan samo prvi pretkutnjak, zajedno s alveolama nedostaju drugi i treći kutnjak, a ostali zubi su ispali postmortalno. Od zuba donje čeljusti prisutan je samo drugi kutnjak desne strane. Prisutan je 1 karijes na gornjoj čeljusti.

Patološke promjene: blagi zarašli periostitis praćen blagim zadebljanjem prisutan je na prsnoj kosti. Stara, dobro zarašla depresijska fraktura prisutna je na čeonoj kosti cca 8 mm anteriorno od koronalnog šava; veličine je 15x14 mm, ovalnog oblika s blago poroznim dnom i dobro remodeliranim rubovima.

Asocirani materijalni ostaci ili životinjske kosti: nisu prisutni u ušćuванom uzorku.

Ilok – Sv. Petar Apostol 2007.

Grob 9

Tafonomija: kosti su vrlo loše ušćuvane, svijetlosmeđe boje. Robusne su s rijetkom trabekularnom kosti. Prisutni su slijedeći koštani elementi: desna petna kost, desna goljениčna kost, desna lisna kost.

Spol: muški, na temelju opće robusnosti kostiju.

Starost u trenutku smrti: doživljena starost u trenutku smrti procijenjena je na 40 do 50 godina na temelju gustoće trabekularne kosti i debljine kortikalne kosti.

Zubi: nisu prisutni u ušćuванom uzorku.

Patološke promjene: nisu prisutne u ušćuванom uzorku.

Asocirani materijalni ostaci ili životinjske kosti: prisutan je 1 fragment procesuirane životinjske kosti.

Ilok – Sv. Petar Apostol 2007.
Grob 10

Tafonomija: kosti su vrlo loše ušćuvane, svijetlosmeđe boje. Robusne su s gustom trabekularnom kosti. Prisutni su slijedeći koštani elementi: oba ivera, obje skočne kosti, obje petne kosti, obje bedrene kosti, obje goljениčne kosti, obje lisne kosti.

Spol: muški, na temelju opće robusnosti kostiju.

Starost u trenutku smrti: doživljena starost u trenutku smrti procijenjena je na 30 do 40 godina na temelju gustoće trabekularne kosti i debljine kortikalne kosti.

Zubi: nisu prisutni u ušćuvanom uzorku.

Patološke promjene: blagi zarasli periostitis prisutan je na goljениčnim kostima.

Asocirani materijalni ostaci ili životinjske kosti: nisu prisutni u ušćuvanom uzorku.

Ilok – Sv. Petar Apostol 2007.
Grob 11

Tafonomija: kosti su vrlo loše ušćuvane, svijetlosmeđe boje. Robusne su s relativno gustom trabekularnom kosti. Prisutni su slijedeći koštani elementi: oba ivera, obje skočne kosti, obje petne kosti, obje bedrene kosti, obje goljениčne kosti, obje lisne kosti.

Spol: muški, na temelju opće robusnosti kostiju.

Starost u trenutku smrti: doživljena starost u trenutku smrti procijenjena je na 35 do 40 godina na temelju gustoće trabekularne kosti i debljine kortikalne kosti.

Zubi: nisu prisutni u ušćuvanom uzorku.

Patološke promjene: nisu prisutne u ušćuvanom uzorku.

Asocirani materijalni ostaci ili životinjske kosti: nisu prisutni u ušćuvanom uzorku.

Ilok – Sv. Petar Apostol 2007.
Grob 12 (kost iz zapune U-232 pridružene su ovom grobu)

Tafonomija: kosti su vrlo loše ušćuvane, svijetlosmeđe boje. Gracilne su s gustom trabekularnom kosti. Prisutni su slijedeći koštani elementi: lijeva lopatica, obje nadlaktične kosti, 1 prsni kralježak.

Spol: ženski, na temelju opće gracilnosti kostiju.

Starost u trenutku smrti: doživljena starost u trenutku smrti procijenjena je na 16 do 20 godina na temelju spojenosti epifiza s dijafizama kostiju.

Zubi: nisu prisutni u ušćivanom uzorku.

Patološke promjene: nisu prisutne u ušćivanom uzorku.

Asocirani materijalni ostaci ili životinjske kosti: nisu prisutni u ušćivanom uzorku.

Ilok – Sv. Petar Apostol 2007.

Grob 14

Tafonomija: kosti su vrlo loše ušćuvane, svijetlosmeđe boje. Izrazito su gracilne s vrlo gustom trabekularnom kosti. Prisutni su slijedeći koštani elementi: desna zdjelična kost, križna kost, obje skočne kosti, obje petne kosti, obje bedrene kosti, obje goljenične kosti, obje lisne kosti, 4 slabinska kralješka.

Spol: radi se o kosturu djeteta.

Starost u trenutku smrti: doživljena starost u trenutku smrti procijenjena je na 10 do 12 godina. Starost je određena na temelju duljine dugih kostiju.

Zubi: nisu prisutni u ušćivanom uzorku.

Patološke promjene: blagi zarašli periostitis prisutan je na goljeničnim kostima.

Asocirani materijalni ostaci ili životinjske kosti: nisu prisutni u ušćivanom uzorku.

Ilok – Sv. Petar Apostol 2007.

Grob 15

Tafonomija: kosti su loše ušćuvane, svijetlosmeđe boje. Robusne su s gustom trabekularnom kosti. Prisutni su slijedeći koštani elementi: čeonu kost, obje tjemene kosti, zatiljna kost, obje sljepoočne kosti, lijeva jagodična kost, gornja i donja čeljust, prsna kost, lijeva lopatica, lijeva ključna kost, lijeva zdjelična kost, križna kost, lijeva nadlaktična kost, lijeva palčana kost, lijeva lakatna kost, 4 vratna kralješka te 1 lijevo rebro.

Spol: muški, na temelju: 1) morfologije zdjelične kosti koja pokazuje izrazito uski gornji veliki sjedni urez, usko tijelo preponske kosti, široku zglobovu čašicu (*acetabulum*) i okomito orijentiranu bočnu kost, 2) morfologije lubanje koja pokazuje zakošeno čelo, hrapavo i jako razvijeno zatiljno područje i velike mastoideuse, i 3) morfologije donje čeljusti koja ima veliku, široku bradu s jako izraženim *tuberculum mentale*, širokim granama i gotovo okomitom kutom donje čeljusti.

Starost u trenutku smrti: doživljena starost u trenutku smrti procijenjena je na 30 do 35 godina. Morfologija aurikularne ploštine na stražnjem dijelu lučnog grebena zdjelične kosti

odgovara trećem stupnju po klasifikaciji Lovejoya i sur. (1985), što odgovara starosti od 30 do 35 godina.

Zubi: na lijevoj strani gornje čeljusti prisutni su pretkutnjaci dok su sjekutići i očnjak ispali postmortalno a prvi kutnjak zaživotno. Na desnoj strani donje čeljusti prisutni su prvi i drugi kutnjaci dok su drugi sjekutić, očnjak i pretkutnjaci ispali postmortalno a treći kutnjak zaživotno. Prisutan je 1 karijes na gornjoj čeljusti i 1 alveolarni apsces na donjoj čeljusti.

Patološke promjene: blaga zarasla *cribra orbitalia* prisutna je u desnoj orbiti. Blaga zarasla ektokranijalna prisutna je na tjemenim kostima. Ektokranijalna se poroznost ponekad još naziva "kost u obliku narančine kore" jer se morfološki očituje po prisutnosti plitkih rupica oko bregme, sagitalnog šava i na zatiljnoj kosti (općenito pri vrhu svoda lubanje). Ektokranijalna poroznost prvi je put opisana kod mladih američkih vojnika koji su umrli kao ratni zarobljenici tijekom rata u Koreji (McKern i Stewart, 1957.). Kod tih osoba, pojava ektokranijalne poroznost povezana je s dugotrajnim i sustavnim izgladnjivanjem. Visoke učestalosti uočene su i kod američkih vojnika koji su poginuli tijekom opsade utvrde Snake Hill u ratu iz 1812. a za koje također postoje povijesni dokumenti koji svjedoče o neadekvatnoj prehrani (Owsley i sur., 1991.).

Asocirani materijalni ostaci ili životinjske kosti: prisutan je jedan životinjski zub.

Ilok – Sv. Petar Apostol 2007.

Grob 16

Tafonomija: kosti su vrlo dobro ušćuvane, svijetlosmeđe boje. Robusne su s umjereno gustom trabekularnom kosti. Prisutni su slijedeći koštani elementi: čeona kost, obje tjemene kosti, obje sljepoočne kosti, obje jagodične kosti, gornja i donja čeljust, obje lopatice, obje ključne kosti, obje zdjelične kosti, križna kost, oba ivera, obje skočne kosti, desna petna kost, obje nadlaktične kosti, obje palčane kosti, lijeva lakatna kost, obje bedrene kosti, obje goljenične kosti, obje lisne kosti, 1 vratni, 2 prsna i 4 slabinska kralješka te 5 lijevih i 4 desna rebra.

Spol: muški, na temelju: 1) morfologije zdjelične kosti koja pokazuje izrazito uski gornji veliki sjedni urez, usko tijelo preponske kosti, široku zglobnu čašicu (*acetabulum*) i okomito orijentiranu bočnu kost, 2) morfologije lubanje koja pokazuje zakošeno čelo i velike mastoideuse, i 3) morfologije donje čeljusti koja ima veliku, široku bradu s jako izraženim *tuberculum mentale*, širokim granama i gotovo okomitim kutom donje čeljusti.

Starost u trenutku smrti: doživljena starost u trenutku smrti procijenjena je na 35 do 40 godina. Morfologija aurikularne ploštine na stražnjem dijelu lučnog grebena zdjelične kosti odgovara četvrtom stupnju po klasifikaciji Lovejoya i sur. (1985), što odgovara starosti od 35 do 40 godina.

Zubi: na desnoj strani gornje čeljusti prisutni su svi zubi osim prvog sjekutića koji je ispao postmortalno, prvog pretkutnjaka i prvog kutnjaka koji su ispali zaživotno i trećeg kutnjaka koji kongenitalno nedostaje; na lijevoj strani prisutni su svi zubi osim sjekutića i drugog kutnjaka koji su ispali postmortalno, prvog kutnjaka koji je ispao zaživotno i trećeg kutnjaka koji kongenitalno nedostaje. Na desnoj strani donje čeljusti prisutni su očnjak i prvi pretkutnjak dok su sjekutići ispali postmortalno a drugi pretkutnjak i kutnjaci zaživotno; na

lijevoj strani sjekutići, očnjak i treći kutnjak ispali su postmortalno a ostali zubi zaživotno. Prisutan je 1 karijes na gornjoj čeljusti. Prisutna je hipoplazija zubne cakline.

Patološke promjene: blagi degenerativni osteoartritis (osteofiti) prisutan je na 4. slabinskom kralješku. Blaga zarasla ektokranijalna poroznost prisutna je na tjemenim kostima. Stara, dobro zarasla depresijska fraktura nalazi se na desnoj tjemenoj kosti cca 40 mm posteriorno od koronalnog šava i 32 mm medijalno od *linea temporalis*; fraktura je izduženog oblika, veličine 22x10 mm i vrlo plitka. Stare, dobro zarasle frakture prisutne su na 7. ili 8. lijevom i 7. ili 8. desnom rebru (vrlo fragmentirano); očituju se po malom kalusu i blagom zaraslom periostitisu. Blagi zarasli periostitis prisutan je na lisnim kostima. Na obje ključne kosti, na medijalnoj zglobnoj plohi, nalaze se litički defekti promjera 10 mm s blago poroznim dnom.

Asocirani materijalni ostaci ili životinjske kosti: prisutan je jedan fragment životinjske kosti.

Ilok – Sv. Petar Apostol 2007. Grob 17

Tafonomija: kosti su vrlo loše ušćuvane, svijetlosmeđe boje. Gracilne su s rijetkom trabekularnom kosti. Prisutni su slijedeći koštani elementi: prsna kost, lijeva lopatica, lijeva zdjelična kost, lijeva palčana kost, lijeva lakatna kost, lijeva bedrena kost te 6 lijevih rebara.

Spol: ženski, na temelju morfologije zdjelične kosti koja pokazuje izrazito široki gornji veliki sjedni urez (*incisura ischiadica major*).

Starost u trenutku smrti: doživljena starost u trenutku smrti procijenjena je na 40 do 45 godina. Morfologija aurikularne ploštine na stražnjem dijelu lučnog grebena zdjelične kosti odgovara petom stupnju po klasifikaciji Lovejoya i sur. (1985), što odgovara starosti od 40 do 45 godina.

Zubi: nisu prisutni u ušćuванom uzorku.

Patološke promjene: blagi degenerativni osteoartritis (osteofiti) prisutan je na proksimalnoj zglobnoj plohi lijeve lakatne kosti. Stara, dobro zarasla fraktura prisutna je na 7. ili 8. lijevom rebru, a očituje se po malom kalusu bez angulacije.

Asocirani materijalni ostaci ili životinjske kosti: nisu prisutni u ušćuванom uzorku.

Ilok – Sv. Petar Apostol 2007.

Grob 19 (nedostaje zdjelični obruč koji se vodi pod U-448/vrećica 2)

Tafonomija: kosti su vrlo loše ušćuvane, svijetlosmeđe boje. Robusne su s gustom trabekularnom kosti. Prisutni su slijedeći koštani elementi: prsna kost, 6 prsnih i 5 slabinskih kralježaka te 6 lijevih i 8 desnih rebara.

Spol: najvjerojatnije muškarac, na temelju opće robusnosti kostiju.

Starost u trenutku smrti: doživljena starost u trenutku smrti procijenjena je na 25 do 35 godina na temelju gustoće trabekularne kosti i debljine kortikalne kosti.

Zubi: nisu prisutni u ušćuvanom uzorku.

Patološke promjene: Schmorlovi defekti prisutni su na 9. i 10. prsnom te 1. slabinskom kralješku. Schmorlovi defekti nastaju uslijed prolapsa intervertebralnog diska u tijela susjednih kralješka (Schmorl i Junghanns, 1971.). Njihova prisutnost može biti idiopatska ili povezana s nizom uzročnika među kojima je najčešći prekomjerni, kontinuirani fizički rad.

Asocirani materijalni ostaci ili životinjske kosti: nisu prisutni u ušćuvanom uzorku.

Ilok – Sv. Petar Apostol 2007. Grob 20, osoba A

Tafonomija: kosti su loše ušćuvane, svijetlosmeđe boje. Gracilne su s umjereno gustom trabekularnom kosti. Prisutni su slijedeći koštani elementi: čeona kost, obje tjemene kosti, donja čeljust, križna kost, lijeva petna kost, lijeva nadlaktična kost, desna bedrena kost, obje goljenične kosti.

Spol: ženski, na temelju: 1) morfologije zdjelične kosti koja pokazuje izrazito široki gornji veliki sjedni urez (*incisura ischiadica major*), 2) morfologije lubanje koja pokazuje okomito čelo, i 3) morfologije donje čeljusti koja ima malu, špicastu bradu sa slabo izraženim *tuberculum mentale* i velikim kutom donje čeljusti.

Starost u trenutku smrti: doživljena starost u trenutku smrti procijenjena je na 35 do 40 godina. Morfologija aurikularne ploštine na stražnjem dijelu lučnog grebena zdjelične kosti odgovara četvrtom stupnju po klasifikaciji Lovejoya i sur. (1985), što odgovara starosti od 35 do 40 godina.

Zubi: na desnoj strani donje čeljusti prisutan je drugi kutnjak dok su sjekutići, očnjak, pretkutnjaci i prvi kutnjak ispali postmortalno; na lijevoj strani prisutni su pretkutnjaci dok su sjekutići, očnjak i prvi kutnjak ispali postmortalno.

Patološke promjene: blagi degenerativni osteoartritis (osteofiti) prisutan je na proksimalnim zglobnim ploham goljeničnih kostiju dok je jaki degenerativni osteoartritis (eburnacija) prisutan na distalnoj zgloboj plohi desne bedrene kosti. Blaga *zarasla cribra orbitalia* prisutna je u orbitama.

Asocirani materijalni ostaci ili životinjske kosti: prisutna je kalota lubanje odraslog muškarca.

Ilok – Sv. Petar Apostol 2007. Grob 20, osoba B

Tafonomija: kosti su loše ušćuvane, svijetlosmeđe boje. Robusne su s rijetkom trabekularnom kosti. Prisutni su slijedeći koštani elementi: čeona kost, obje tjemene kosti, desna sljepoočna kost, gornja čeljust, desna zdjelična kost, križna kost, lijeva nadlaktična kost, obje bedrene kosti, lijeva goljenična kost, 1 vratni i 4 slabinska kralješka.

Spol: muški, na temelju: 1) morfologije zdjelične kosti koja pokazuje izrazito uski gornji veliki sjedni urez, usko tijelo preponske kosti, široku zglobnu čašicu (*acetabulum*) i okomito orijentiranu bočnu kost, i 2) morfologije lubanje koja pokazuje zakošeno čelo i veliki mastoideus.

Starost u trenutku smrti: doživljena starost u trenutku smrti procijenjena je na 45 do 50 godina. Morfologija aurikularne ploštine na stražnjem dijelu lučnog grebena zdjelične kosti odgovara šestom stupnju po klasifikaciji Lovejoya i sur. (1985), što odgovara starosti od 45 do 50 godina.

Zubi: na desnoj strani gornje čeljusti sjekutići, očnjaci i prvi pretkutnjak ispali su postmortalno; na lijevoj strani prisutan je prvi kutnjak dok je drugi sjekutić ispao zaživotno a prvi sjekutić, očnjak, pretkutnjaci i drugi kutnjak zaživotno..

Patološke promjene: blagi degenerativni osteoartritis (osteofiti) prisutan je na proksimalnoj zgloбноj plohi desne goljenične kosti dok je jaki degenerativni osteoartritis (osteofiti) prisutan distalnoj zgloбноj plohi lijeve bedrene kosti.

Asocirani materijalni ostaci ili životinjske kosti: nisu prisutni u ušćuvanom uzorku.

Ilok – Sv. Petar Apostol 2007. Grob 21

Tafonomija: kosti su dobro ušćuvane, svijetlosmeđe boje. Robusne su s rijetkom trabekularnom kosti. Prisutni su slijedeći koštani elementi: donja čeljust, prsna kost, obje lopatice, obje ključne kosti, desna zdjelična kost, križna kost, oba ivera, obje skočne kosti, obje skočne kosti, obje nadlaktične kosti, desna palčana kost, desna lakatna kost, obje bedrene kosti, obje goljenične kosti, obje lisne kosti, 7 vratnih, 11 prsnih i 3 slabinska kralješka te 8 lijevih i 7 desnih rebara.

Spol: muški, na temelju: 1) morfologije zdjelične kosti koja pokazuje izrazito uski gornji veliki sjedni urez, usko tijelo preponske kosti, široku zglobnu čašicu (*acetabulum*) i okomito orijentiranu bočnu kost, i 2) morfologije donje čeljusti koja ima veliku, široku bradu s jako izraženim *tuberculum mentale*, širokim granama i gotovo okomitim kutom donje čeljusti.

Starost u trenutku smrti: doživljena starost u trenutku smrti procijenjena je na 40 do 45 godina. Morfologija aurikularne ploštine na stražnjem dijelu lučnog grebena zdjelične kosti odgovara petom stupnju po klasifikaciji Lovejoya i sur. (1985), što odgovara starosti od 40 do 45 godina.

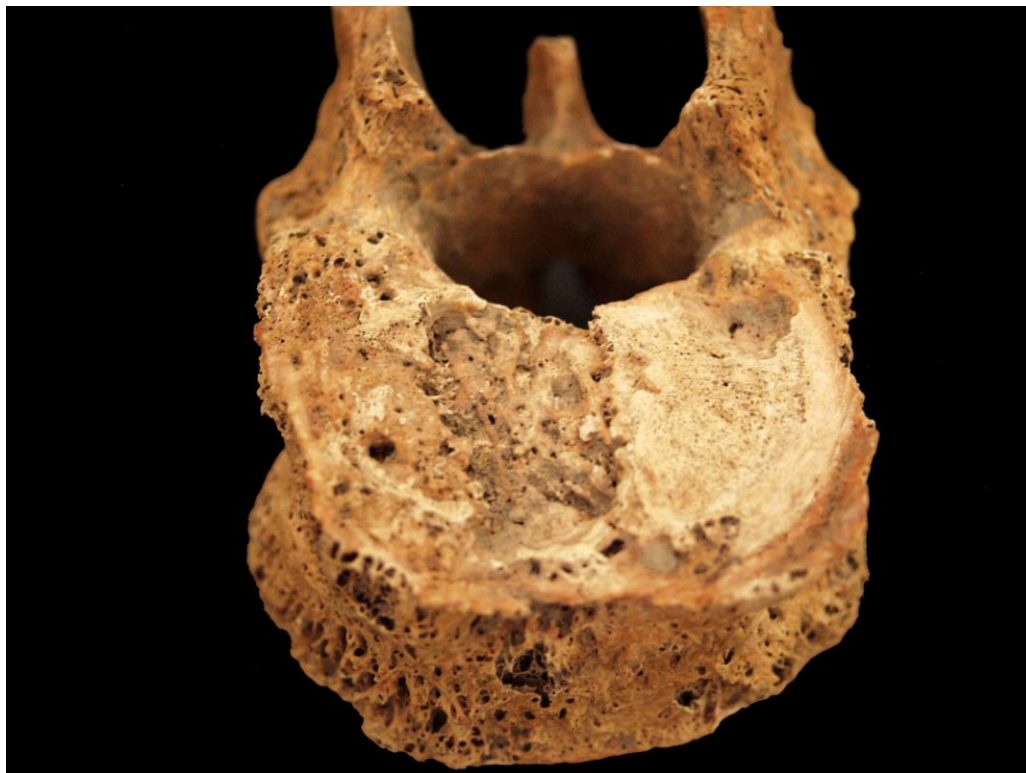Zubi: od zuba desne strane gornje čeljusti van alveole se nalazi drugi pretkutnjak. Na desnoj strani donje čeljusti prisutni su svi zubi osim sjekutića koji su ispali postmortalno te prvog i trećeg kutnjaka koji su ispali zaživotno; na lijevoj strani prisutni su očnjak i drugi kutnjak dok su sjekutići i prvi pretkutnjak ispali postmortalno a drugi pretkutnjak, prvi i treći kutnjak zaživotno. Prisutan je 1 karijes na zubu gornje čeljusti. Prisutna je hipoplazija zubne cakline.

Patološke promjene: blagi degenerativni osteoartritis (osteofiti) prisutan je na desnoj lopatici, na distalnim zglobnim ploham bedrenih kostiju te na 10. i 11. prsnom kralješku dok je umjereni degenerativni osteoartritis (osteofiti) prisutan na 2. slabinskom kralješku. Schmorlov defekt prisutan je na 2. slabinskom kralješku. Na srednjoj i distalnoj trećini desne goljenične kosti prisutan je umjereni zarasli periostitis praćen zadebljanjem kosti koji podsjeća na kalus; na inferiornom rubu zadebljanja prisutna je koštana egzostoza širine 12 mm – najvjerojatnije myositis ossificans koji je rezultat traume (slika 4). Na inferiornoj epifiznoj ploči 12. prsnog i 1. slabinskog kralješka prisutna je sklerotična kost praćena umjerenim porozitetom na bočnim stranama tijela kralješka te blagim osteoartritisom (slika 5). Blagi zarasli periostitis prisutan je na desnoj lisnoj kosti.

Asocirani materijalni ostaci ili životinjske kosti: nisu prisutni u ušćivanom uzorku.



Slika 4. Koštana egzostoza na desnoj goljeničnoj kosti. Grob 21.



Slika 5. Defekt na tijelu kralješka sa sklerotičnom kosti. Grob 21.

**Ilok – Sv. Petar Apostol 2007.
Grob 22**

Tafonomija: kosti su loše ušćuvane, svijetlosmeđe boje. Gracilne su s gustom trabekularnom kosti. Prisutni su slijedeći koštani elementi: oba ivera, obje skočne kosti, obje petne kosti, obje bedrene kosti, obje goljenične kosti, obje lisne kosti, svi kralješci te 11 lijevih i 12 desnih rebara.

Spol: ženski, na temelju opće gracilnosti kostiju.

Starost u trenutku smrti: doživljena starost u trenutku smrti procijenjena je na 20 do 30 godina na temelju gustoće trabekularne kosti i debljine kortikalne kosti.

Zubi: nisu prisutni u ušćuванom uzorku.

Patološke promjene: nisu prisutni u ušćuванom uzorku.

Asocirani materijalni ostaci ili životinjske kosti: nisu prisutni u ušćuванom uzorku.

Suhopolje – Kliškovac

Grob 54

Tafonomija: kosti su dobro ušćuvane, svijetle boje, gracilne s relativno rijetkom trabekularnom kosti. Prisutni su slijedeći koštani elementi: čeona kost, obje tjemene kosti, zatiljna kost, gornja i donja čeljust, obje lopatice, desna ključna kost, desna nadlaktična kost, desna palčana kost i jedan vratni kralježak.

Spol: ženski, na temelju morfologije donje čeljusti koja ima malu, špicastu bradu, morfologije lubanje koja pokazuje okomtio čelo i male mastoideuse te opće gracilnosti dugih.

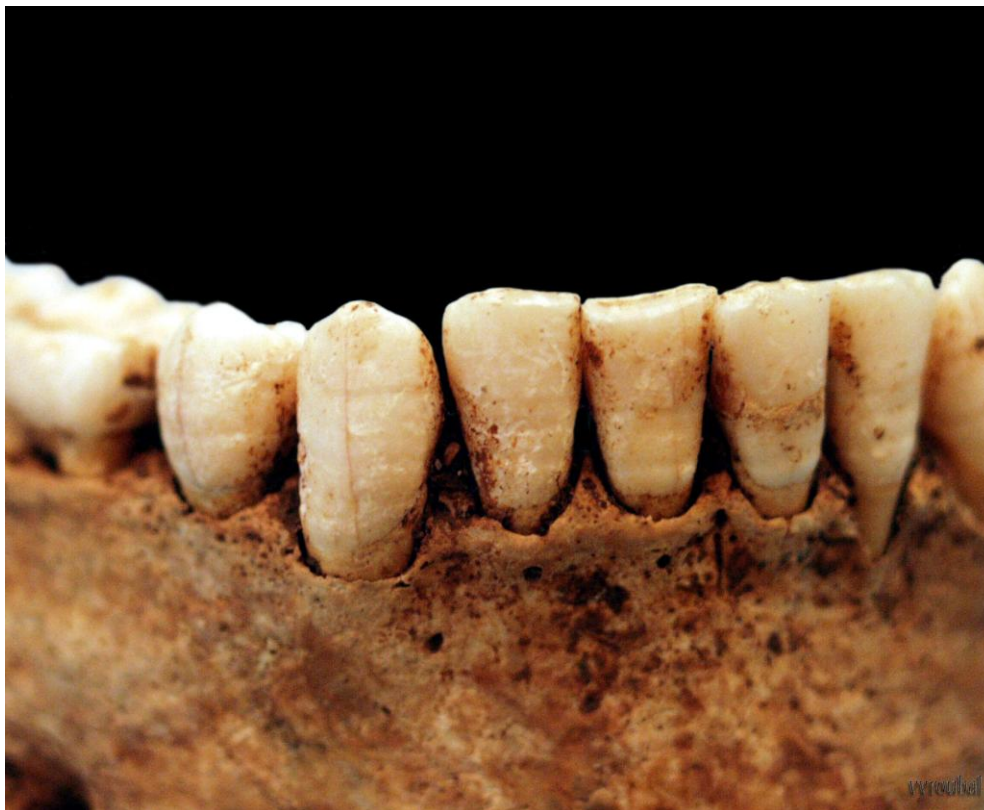Starost u trenutku smrti: doživljena starost u trenutku smrti procijenjena je na 40 do 45 godina. Morfologija aurikularne ploštine na stražnjem dijelu lučnog grebena zdjelice kosti odgovara petom stupnju po klasifikaciji Lovejoya i sur. (1985), što odgovara starosti od 40 do 45 godina.

Zubi: na desnoj strani gornje čeljusti prisutan je očnjak i oba pretkutnjaka, dok su drugi ostali zubi ispali postmortalno; čitava lijeva strana gornje čeljusti nedostaje postmortalno zajedno sa svim zubima. Na desnoj strani donje čeljusti prisutni su svi zubi osim prvog i drugog kutnjaka koji su ispali zaživotno i oba sjekutića koji nedostaju zajedno s alveolama; na lijevoj strani prisutan je prvi kutnjak te oba sjekutića koja se nalaze van alveola, a oba pretkutnjaka su ispala zaživotno, dok su drugi i treći kutnjak ispali postmortalno. Uočeni su hipoplastični defekti (Slika 1) i 2 karijesa; jedan na gornjoj i jedan na donjoj čeljusti.

Patološke promjene: nisu prisutne u ušćuvanom uzorku.

Asocirani materijalni ostaci ili životinjske kosti: nisu prisutne u ušćuvanom uzorku.

Napomena: ovom grobu pridodane su kosti iz zapune G83.



Slika 1. Primjer linearnih hipoplastičnih defekata zubne cakline.

Suhopolje – Kliškovac 2008. Grob 55

Tafonomija: kosti su vrlo dobro ušćuvane, svijetlosmeđe boje. Robusne su s gustom trabekularnom kosti. Prisutni su slijedeći koštani elementi: čeona kost, obje tjemene kosti, zatiljna kost, obje sljepoočne kosti, obje jagodične kosti, gornja i donja čeljust, obje lopatice, obje ključne kosti, prsna kost, obje zdjelične kosti, križna kost, obje petne kosti, obje skočne kosti, obje nadlaktične kosti, obje palčane kosti, obje lakatne kosti, obje bedrene kosti, obje goljenične kosti, obje lisne kosti, 4 vratna, 12 prsnih i 6 slabinskih kralježaka te 8 lijevih i 8 desnih rebara.

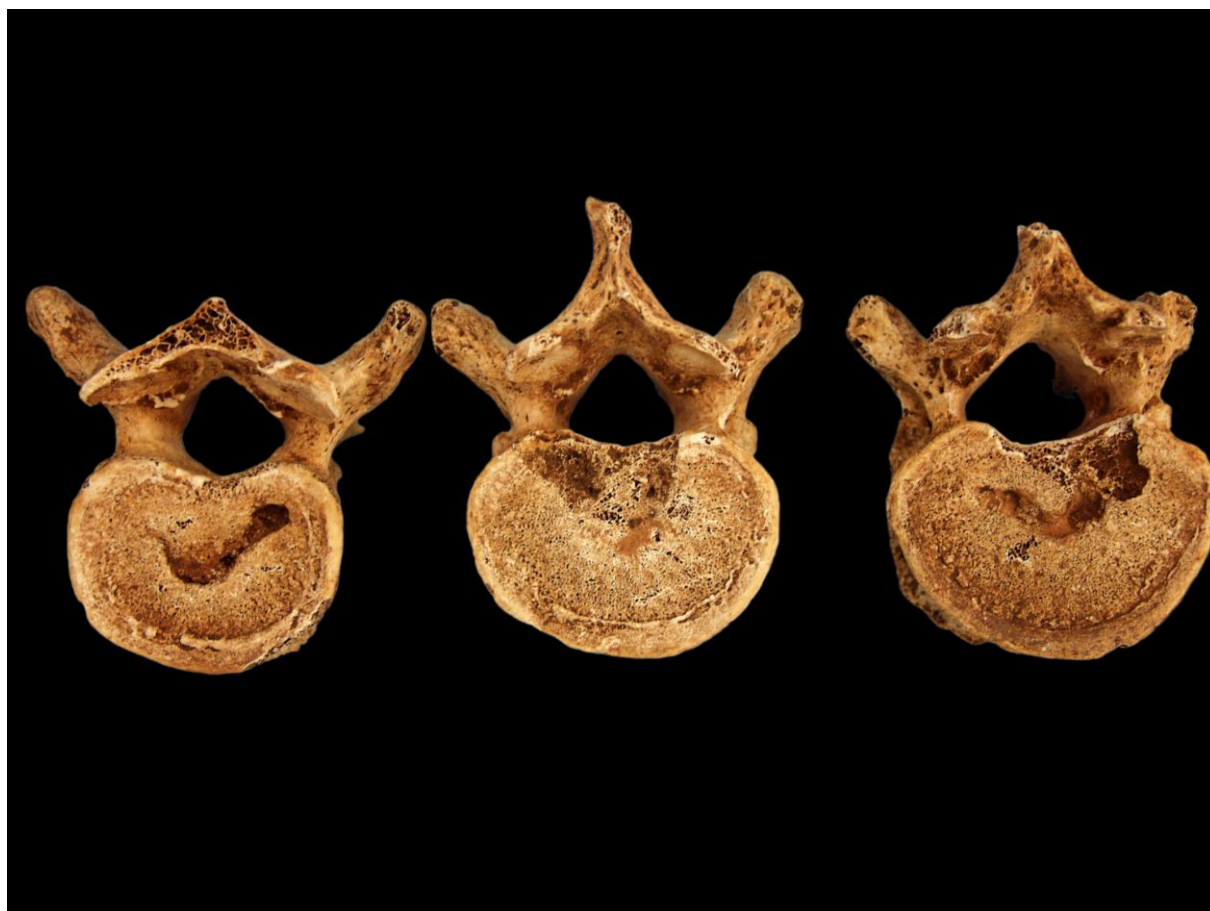Spol: muški, na temelju: 1) morfologije zdjelične kosti koja pokazuje izrazito uski gornji veliki sjedni urez, usko tijelo preponske kosti, široku zglobnu čašicu (*acetabulum*) i okomito orijentiranu bočnu kost, 2) morfologije lubanje koja pokazuje zakošeno čelo, hrapavo i jako razvijeno zatiljno područje i velike mastoideuse, i 3) morfologije donje čeljusti koja ima veliku, široku bradu s jako izraženim *tuberculum mentale*, širokim granama i gotovo okomitim kutom donje čeljusti.

Starost u trenutku smrti: doživljena starost u trenutku smrti procijenjena je na 40 do 45 godina. Morfologija aurikularne ploštine na stražnjem dijelu lučnog grebena zdjelične kosti odgovara petom stupnju po klasifikaciji Lovejoya i sur. (1985), što odgovara starosti od 40 do 45 godina.

Zubi: na desnoj strani gornje čeljusti prisutni su svi zubi osim prvog sjekutića koji je ispao postmortalno; na lijevoj strani prisutna su oba pretkutnjaka i prvi kutnjak, dok je drugi kutnjak ispao zaživotno, a svi ostali zubi postmortalno. Na desnoj strani donje čeljusti prisutni su svi zubi; na lijevoj strani prisutni su svi zubi osim prvog sjekutića koji je ispao postmortalno. Prisutno je 5 karijesa: 5 na gornjoj i 2 na donjoj čeljusti.

Patološke promjene: Schmorlovi defekti prisutni su na 9. i 10. prsnom kralješku. Schmorlovi defekti nastaju uslijed prolapsa intervertebralnog diska u tijela susjednih kralješka (Schmorl i Junghanns, 1971). Njihova prisutnost može biti idiopatska ili povezana s nizom uzročnika među kojima je najčešći prekomjerni, kontinuirani fizički rad (Slika 2).

Asocirani materijalni ostaci ili životinjske kosti: nisu prisutni u ušćuvanom uzorku.



Slika 2. Primjer Schmorlovih defekata.

Suhopolje – Kliškovac 2008.

Grob 56

Tafonomija: kosti su loše ušćuvane, svjetlo žute boje. Kosti su izrazito gracilne s gustom trabekularnom kosti. Prisutni su slijedeći koštani elementi: čeona kost, obje tjemene kosti, zatiljna kost, obje sljepoočne kosti, gornja i donja čeljust, obje lopatice, obje ključne kosti, obje zdjelične kosti, križna kost, oba ivera, obje nadlaktične kosti, desna lakatna kost, desna palčana kost, obje bedrene kosti, obje goljenične kosti, obje lisne kosti, 2 vratna i 1 slabinski kralježak te 3 lijeva i 2 desna rebra.

Spol: radi se o kosturu djeteta.

Starost u trenutku smrti: doživljena starost u trenutku smrti procijenjena je na 10 do 12 godina. Starost je određena na temelju kronologije nicanja i formiranja kruna trajnih zubi.

Zubi: desna strana gornje čeljusti nije ušćuvana, no prisutni su drugi sjekutić, očnjak i oba pretkutnjaka koji se nalaze van alveola; na lijevoj strani prisutni su svi zubi. Na desnoj strani donje čeljusti prisutni su svi zubi; na lijevoj strani prisutni su svi zubi. Prisutni su hipoplastični defekti.

Patološke promjene: prisutan je blagi aktivni periostitis na desnoj bedrenoj kosti. Upala periosteuma – *periostitis*, najblaža je manifestacija zarazne bolesti na kosti (Slika 3). Periostitis može biti posljedica više čimbenika među koje spadaju: nespecifične bakterijske infekcije, specifične zarazne bolesti koje se hematogenim putem prošire na kost (na primjer sifilisa), lokalizirane traume, venozne insuficijencije, metaboličkih bolesti kao što je na primjer skorbut i brojnih drugih čimbenika (Mann i Murphy, 1990; Ortner, 2003). Zaraza ili trauma stimuliraju osteoblastične stanice koje se nalaze u unutrašnjem sloju periosteuma zbog čega se stvara nova, slabo organizirana kost koja prekriva originalnu kortikalnu kost. U aktivnom stanju periostitis je najčešće sive ili smeđe boje, porozan, s dobro definiranim i blago povišenim rubovima. Izgledom podsjeća na koru drveta. U zraslom obliku nova, slabo organizirana kost remodelira se u lamelarnu kost i spoji s kortikalnom kosti, uslijed čega zahvaćeni dio kosti poprima valovit, pomalo napuhan izgled. Periostitis može biti generaliziran, ako je zahvatio čitavu kost ili više koštanih elemenata, ili lokaliziran ako je ograničen na mali i jasno definirani dio kosti. Generalizirani periostitis obično je posljedica nespecifičnih ili specifičnih zaraznih bolesti, dok je lokalizirani periostitis najčešće sekundarna posljedica trauma ili kroničnih gnojnih čireva.

Asocirani materijalni ostaci ili životinjske kosti: nisu prisutne u ušćuванom uzorku.



Slika 3. Primjer aktivnog periostitisa.

Suhopolje – Kliškovac 2008.

Grob 57, osoba A

Tafonomija: kosti su loše ušćuvane, svjetlo žute boje s postmortalnim oštećenjem korteksa. Kosti su gracilne s gustom trabekularnom kosti. Prisutni su slijedeći koštani elementi: desna tjemena kost, zatiljna kost, obje sljepoočne kosti, donja čeljust, oba ivera, obje skočne kosti, obje petne kosti, obje nadlaktične kosti, obje lakatne kosti, desna palčana kost, obje bedrene kosti, obje goljениčne kosti i obje lisne kosti.

Spol: radi se o kosturu djeteta.

Starost u trenutku smrti: doživljena starost u trenutku smrti procijenjena je na 14 do 15 godina. Starost je određena na temelju kronologije nicanja i formiranja kruna trajnih zubi.

Zubi: gornja čeljust nije ušćuvana, no prisutni su zubi koji se nalaze van alveola: na desnoj strani prvi sjekutić, oba pretkutnjaka, prvi i drugi kutnjak; na lijevoj strani prvi sjekutić, drugi pretkutnjak, prvi i drugi kutnjak. Na desnoj strani donje čeljusti prisutni su svi zubi; na lijevoj strani prisutni su svi zubi. Prisutni su hipoplastični defekti.

Patološke promjene: nisu prisutne u ušćuванom uzorku.

Asocirani materijalni ostaci ili životinjske kosti: nisu prisutne u ušćuванom uzorku.

Suhopolje – Kliškovac 2008.

Grob 57, osoba B

Tafonomija: kosti su loše ušćuvane, svjetlo žute boje. Kosti su izrazito gracilne s gustom trabekularnom kosti. Prisutni su slijedeći koštani elementi: čeona kost, obje tjemene kosti, zatiljna kost, obje sljepoočne kosti, gornja i donja čeljust, desna ključna kost, desna zdjelična kost, desna nadlaktična kost, obje bedrene kosti, obje goljениčne kosti, desna lisna kost, 2 vratna i 5 prsnih kraljkežaka te 2 lijeva i 2 desna rebra.

Spol: radi se o kosturu djeteta.

Starost u trenutku smrti: doživljena starost u trenutku smrti procijenjena je na 5,5 do 6,5 godina. Starost je određena na temelju kronologije nicanja i formiranja kruna zubi.

Zubi: na desnoj strani gornje čeljusti prisutni su svi mliječni zubi; na lijevoj strani prisutni su svi mliječni zubi. Na desnoj strani donje čeljusti prisutni su svi mliječni zubi osim prvog sjekutića koji je ispao postmortalno; na lijevoj strani prisutni su svi mliječni zubi.

Patološke promjene: nisu prisutne u ušćuванom uzorku.

Asocirani materijalni ostaci ili životinjske kosti: nisu prisutne u ušćuванom uzorku.

Suhopolje – Kliškovac 2008.

Grob 58

Tafonomija: kosti su vrlo dobro ušćuvane, svijetlosmeđe boje. Robusne su s gustom trabekularnom kosti. Prisutni su slijedeći koštani elementi: čeona kost, obje tjemene kosti, zatiljna kost, obje sljepoočne kosti, obje jagodične kosti, gornja i donja čeljust, obje lopatice, obje ključne kosti, obje zdjelične kosti, križna kost, obje petne kosti, obje skočne kosti, obje nadlaktične kosti, obje palčane kosti, obje lakatne kosti, obje bedrene kosti, obje goljenične kosti, obje lisne kosti, 1 vratni, 4 prsna i 4 slabinska kralješka te 5 lijevih i 2 desna rebra.

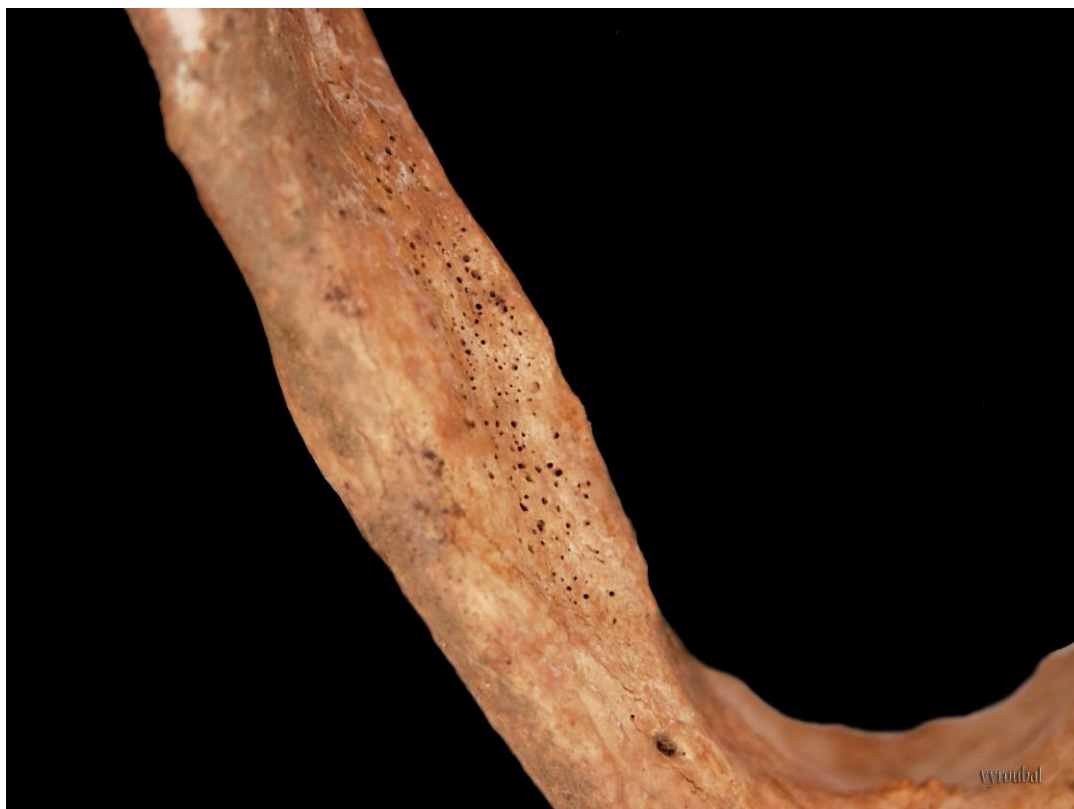Spol: muški, na temelju: 1) morfologije zdjelične kosti koja pokazuje izrazito uski gornji veliki sjedni urez, usko tijelo preponske kosti, široku zglobnu čašicu (*acetabulum*) i okomito orijentiranu bočnu kost, 2) morfologije lubanje koja pokazuje zakošeno čelo, hrapavo i jako razvijeno zatiljno područje i velike mastoideuse, i 3) morfologije donje čeljusti koja ima veliku, široku bradu s jako izraženim *tuberculum mentale*, širokim granama i gotovo okomitim kutom donje čeljusti.

Starost u trenutku smrti: doživljena starost u trenutku smrti procijenjena je na 35 do 40 godina. Morfologija aurikularne ploštine na stražnjem dijelu lučnog grebena zdjelične kosti odgovara četvrtom stupnju po klasifikaciji Lovejoya i sur. (1985), što odgovara starosti od 35 do 40 godina.

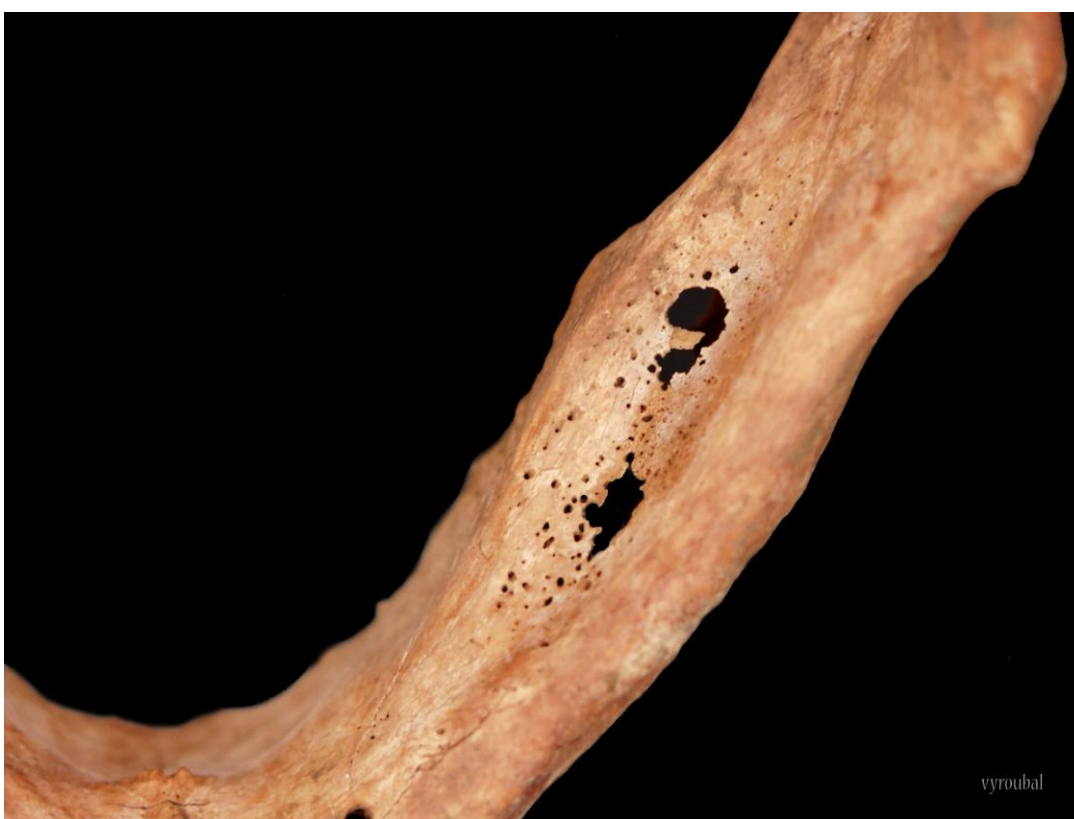Zubi: na desnoj strani gornje čeljusti prisutni su svi zubi osim trećeg kutnjaka koji nedostaje zajedno s alveolom; na lijevoj strani prisutni su svi zubi osim drugog kutnjaka koji nedostaje zajedno s alveolom. Na desnoj strani donje čeljusti prisutni su svi zubi osim trećeg kutnjaka koji nedostaje kongenitalno te prvog sjekutića i prvog kutnjaka koji su ispali postmortalno; na lijevoj strani prisutni su svi zubi osim sva tri kutnjaka koji su ispali zaživotno i prvog sjekutića koji je ispao postmortalno. Prisutan je 1 karijes na gornjoj čeljusti. Uočeni su hipoplastični defekti.

Patološke promjene: na lijevoj strani čeone kosti, cca 33 mm superiorno od nadočnog luka prisutna je koštana neoplazija dimenzija 26×20 mm koja je na rubovima utisnuta, a u sredini blago uzdignuta. Na unutarnjoj i vanjskoj strani donje čeljusti prisutan je umjereni porozitet (Slike 4 i 5). Na lijevoj sljepoočnoj kosti i lijevoj klinastoj kosti prisutan je mikro i makroporozitet. Blagi zarasli periostitis praćen makroporozitetom prisutan je na posteriornoj strani obje zdjelične kosti. Lokalizirani otoci blagog aktivnog i zaraslog periostitisa prisutni su duž čitave dužine obje goljenične kosti.

Asocirani materijalni ostaci ili životinjske kosti: prisutan je fragment nadlaktične kosti odrasle osobe i životinjska kost.



Slika 4. Umjereni porozitet na donjoj čeljusti.



Slika 5. Umjereni porozitet na donjoj čeljusti.

Suhopolje – Kliškovac 2008.

Grob 59

Tafonomija: kosti su vrlo dobro ušćuvane, svijetlosmeđe boje. Robusne su s gustom trabekularnom kosti. Prisutni su slijedeći koštani elementi: čeona kost, obje tjemene kosti, zatiljna kost, obje sljepoočne kosti, donja čeljust, obje ključne kosti, prsna kost, obje zdjelične kosti, križna kost, lijevi iver, obje petne kosti, obje skočne kosti, obje nadlaktične kosti, obje palčane kosti, obje lakatne kosti, obje bedrene kosti, obje goljениčne kosti, obje lisne kosti, 2 prsna i 5 slabinskih kralježaka te 1 desno rebro.

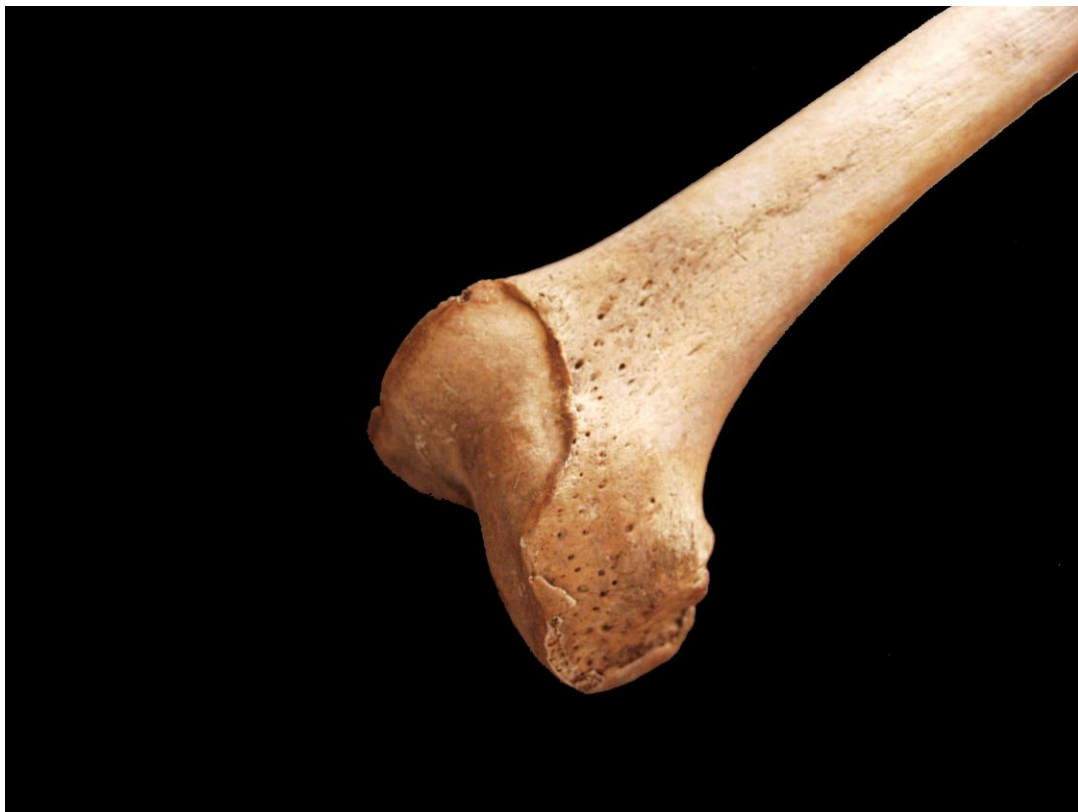Spol: muški, na temelju: 1) morfologije zdjelične kosti koja pokazuje izrazito uski gornji veliki sjedni urez, usko tijelo preponske kosti, široku zglobnu čašicu (*acetabulum*) i okomito orijentiranu bočnu kost, 2) morfologije lubanje koja pokazuje zakošeno čelo, hrapavo i jako razvijeno zatiljno područje i velike mastoideuse, i 3) morfologije donje čeljusti koja ima veliku, široku bradu s jako izraženim *tuberculum mentale*, širokim granama i gotovo okomitim kutom donje čeljusti.

Starost u trenutku smrti: doživljena starost u trenutku smrti procijenjena je na 40 do 45 godina. Morfologija aurikularne ploštine na stražnjem dijelu lučnog grebena zdjelične kosti odgovara petom stupnju po klasifikaciji Lovejoya i sur. (1985), što odgovara starosti od 40 do 45 godina.

Zubi: čitava gornja čeljust nije ušćuvana, no prisutni su zubi koji se nalaze van alveola: s desne strane oba sjekutića, očnjak, oba pretkutnjaka i treći kutnjak; s lijeve strane oba sjekutića, očnjak i treći kutnjak. Na desnoj strani donje čeljusti prisutni su svi zubi osim trećeg kutnjaka koji nedostaje kongenitalno te prvog kutnjaka koji je ispao zaživotno; na lijevoj strani prisutni su svi zubi osim trećeg kutnjaka koji nedostaje kongenitalno. Prisutno je 7 karijesa; 5 na gornjoj i 2 na donjoj čeljusti.

Patološke promjene: na distalnoj zgloбноj ploštini lijeve palčane kosti prisutna je antemortalna dobro zarasla fraktura. Fraktura se očituje po linijama frakture koje tvore oblik slova Y, duljine 12 i 6 mm. Blagi degenerativni osteoartritis (osteofiti) prisutan je na desnom koljenu. Umjereni degenerativni osteoartritis (osteofiti + porozitet) prisutan je na lijevoj skočnoj i petnoj kosti. Degenerativni osteoartritis karakterizira progresivna pojava osteofita oko rubova zglobnih ploština (Slika 6). U uznapredovalim oblicima inače glatka zgloбna površina razvija koštane nodule, porozitet ili eburnaciju. Ove promjene rezultat su mikrotrauma koje su posljedica svakodnevnih aktivnosti i razlikuju se od traumatskog artritisa koji nastaje kao posljedica prekida normalnog biomehaničkog funkcioniranja zgloба. Umjereni zarasli periostitis praćen blagim zadebljanjem kosti prisutan je na obje goljениčne kosti.

Asocirani materijalni ostaci ili životinjske kosti: prisutan je fragment desne lakatne kosti odrasle osobe.



Slika 6. Primjer degenerativnog osteoartritisa na koljenu.

**Suhopolje – Kliškovac 2008.
Grob 61**

Tafonomija: kosti su vrlo loše ušćuvane, svjetlo žute boje. Kosti su gracilne s gustom trabekularnom kosti. Prisutni su slijedeći koštani elementi: obje nadlaktične kosti, lijeva lakatna kost, obje bedrene kosti, obje goljenične kosti i obje lisne kosti.

Spol: radi se o kosturu djeteta.

Starost u trenutku smrti: doživljena starost u trenutku smrti procijenjena je na 13 do 15 godina. Starost je određena na temelju kronologije srašćivanja epifiza i dijafiza te debljine kortikalne kosti.

Zubi: nisu prisutni u ušćuванom uzorku.

Patološke promjene: nisu prisutne u ušćuванom uzorku.

Asocirani materijalni ostaci ili životinjske kosti: nisu prisutne u ušćuванom uzorku.

Suhopolje – Kliškovac 2008.**Grob 62**

Tafonomija: kosti su vrlo loše ušćuvane, svjetlo žute boje. Kosti su gracilne s gustom trabekularnom kosti. Prisutni su slijedeći koštani elementi: obje bedrene kosti.

Spol: najvjerojatnije ženski, na temelju opće gracilnosti dugih kostiju.

Starost u trenutku smrti: doživljena starost u trenutku smrti procijenjena je na 20 do 30 godina. Starost je određena na temelju gustoće trabekularne kosti te debljine kortikalne kosti.

Zubi: nisu prisutni u ušćuванom uzorku.

Patološke promjene: nisu prisutne u ušćuванom uzorku.

Asocirani materijalni ostaci ili životinjske kosti: nisu prisutne u ušćuванom uzorku.

Suhopolje – Kliškovac 2008.**Grob 63**

Tafonomija: kosti su vrlo loše ušćuvane, svjetlo žute boje. Kosti su robusne s gustom trabekularnom kosti. Prisutni su slijedeći koštani elementi: obje nadlaktične kosti.

Spol: muški, na temelju opće robusnosti dugih kostiju i razvijenosti mišićnih hvatišta.

Starost u trenutku smrti: doživljena starost u trenutku smrti procijenjena je na 30 do 45 godina. Starost je određena na temelju gustoće trabekularne kosti te debljine kortikalne kosti.

Zubi: nisu prisutni u ušćuванom uzorku.

Patološke promjene: nisu prisutne u ušćuванom uzorku.

Asocirani materijalni ostaci ili životinjske kosti: nisu prisutne u ušćuванom uzorku.

Suhopolje – Kliškovac 2008.**Grob 67**

Tafonomija: kosti su vrlo loše ušćuvane, svjetlo žute boje. Kosti su robusne s gustom trabekularnom kosti. Prisutni su slijedeći koštani elementi: fragment desne bedrene kosti.

Spol: muški, na temelju opće robusnosti dugih kostiju i razvijenosti mišićnih hvatišta.

Starost u trenutku smrti: doživljena starost u trenutku smrti procijenjena je na 25 do 40 godina. Starost je određena na temelju gustoće trabekularne kosti te debljine kortikalne kosti.

Zubi: nisu prisutni u ušćuванom uzorku.

Patološke promjene: nisu prisutne u ušćuvanom uzorku.

Asocirani materijalni ostaci ili životinjske kosti: nisu prisutne u ušćuvanom uzorku.

Suhopolje – Kliškovac 2008.

Grob 68

Tafonomija: kosti su vrlo loše ušćuvane, svjetlo žute boje. Kosti su robusne s gustom trabekularnom kosti. Prisutni su slijedeći koštani elementi: obje tjemene kosti, lijeva sljepoočna kost, lijeva nadlaktična kost, lijeva lakatne kost i lijeva goljenična kost.

Spol: muški, na temelju opće robusnosti dugih kostiju i razvijenosti mišićnih hvatišta.

Starost u trenutku smrti: doživljena starost u trenutku smrti procijenjena je na 30 do 45 godina. Starost je određena na temelju gustoće trabekularne kosti te debljine kortikalne kosti.

Zubi: nisu prisutni u ušćuvanom uzorku.

Patološke promjene: nisu prisutne u ušćuvanom uzorku.

Asocirani materijalni ostaci ili životinjske kosti: nisu prisutne u ušćuvanom uzorku.

Suhopolje – Kliškovac 2008.

Grob 70

Tafonomija: kosti su izrazito loše ušćuvane, svjetlo žute boje. Kosti su robusne s gustom trabekularnom kosti. Prisutni su slijedeći koštani elementi: fragment lijeve goljenične kosti.

Spol: najvjerojatnije ženski, na temelju opće gracilnosti.

Starost u trenutku smrti: radi se o odrasloj osobi. Zbog izrazite fragmentiranosti i loše ušćuvanosti preciznije odrediti don nije moguće.

Zubi: nisu prisutni u ušćuvanom uzorku.

Patološke promjene: nisu prisutne u ušćuvanom uzorku.

Asocirani materijalni ostaci ili životinjske kosti: nisu prisutne u ušćuvanom uzorku.

Suhopolje – Kliškovac 2008.

Grob 71

Tafonomija: kosti su vrlo dobro ušćuvane, svijetlo smeđe boje. Robusne su s gustom trabekularnom kosti. Prisutni su slijedeći koštani elementi: čeona kost, obje tjemene kosti, zatiljna kost, obje sljepoočne kosti, obje jagodične kosti, gornja i donja čeljust, obje lopatice,

obje ključne kosti, prsna kost, obje zdjelične kosti, križna kost, lijevi iver, obje nadlaktične kosti, obje palčane kosti, obje lakatne kosti, obje bedrene kosti, obje goljenične kosti, desna lisna kost, 5 vratnih, 12 prsnih i 5 slabinskih kralježaka te 8 lijevih i 4 desna rebra.

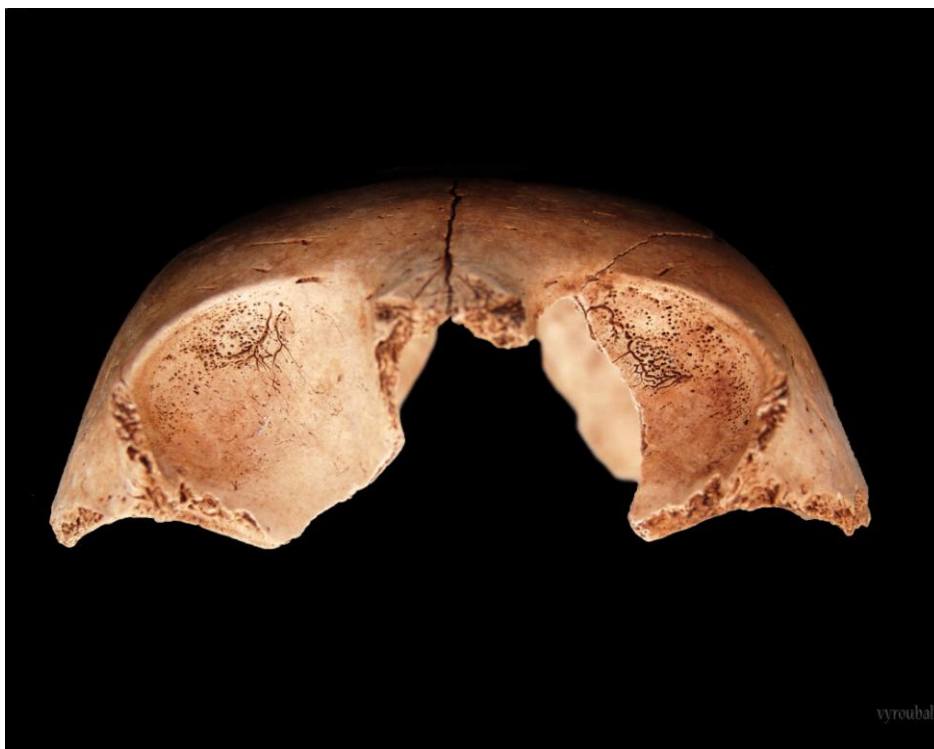Spol: muški, na temelju: 1) morfologije zdjelične kosti koja pokazuje izrazito uski gornji veliki sjedni urez, usko tijelo preponske kosti, široku zglobnu čašicu (*acetabulum*) i okomito orijentiranu bočnu kost, 2) morfologije lubanje koja pokazuje zakošeno čelo, hrapavo i jako razvijeno zatiljno područje i velike mastoideuse, i 3) morfologije donje čeljusti koja ima veliku, široku bradu s jako izraženim *tuberculum mentale*, širokim granama i gotovo okomitim kutom donje čeljusti.

Starost u trenutku smrti: doživljena starost u trenutku smrti procijenjena je na 30 do 35 godina. Morfologija aurikularne ploštine na stražnjem dijelu lučnog grebena zdjelične kosti odgovara trećem stupnju po klasifikaciji Lovejoya i sur. (1985), što odgovara starosti od 30 do 35 godina.

Zubi: na desnoj strani gornje čeljusti prisutni su svi zubi osim drugog pretkutnjaka koji je ispao zaživotno; na lijevoj strani prisutni su svi. Na desnoj strani donje čeljusti prisutni su svi zubi; na lijevoj strani situacija je identična. Prisutna su 2 karijesa na gornjoj čeljusti. Uočeni su hipoplastični defekti.

Patološke promjene: prisutna je blaga zarasla *cribra orbitalia*. *Cribra orbitalia* se morfološki očituje po pojavi šupljikave kosti na gornjim svodovima orbita (Slika 7). Smatra se kako je posljedica anemije (Huss-Ashmore i sur., 1982). Uočeni su Schmorlovi defekti na 8., 9., 10., 11. i 12. prsnom kralješku.

Asocirani materijalni ostaci ili životinjske kosti: nisu prisutni u ušćivanom uzorku.



Slika 7. Primjer blage zarasle *cribre orbitalie*.

Suhopolje – Kliškovac 2008.

Grob 73

Tafonomija: kosti su loše ušćuvane, svijetlo smeđe boje. Robusne su s gustom trabekularnom kosti. Prisutni su slijedeći koštani elementi: čeona kost, obje tjemene kosti, zatiljna kost, obje sljepoočne kosti, lijeva jagodična kost, donja čeljust, obje lopatice, obje ključne kosti, lijeva nadlaktična kost, lijeva bedrena kost, 4 vratna i 7 prsnih kralježaka te 3 lijeva i 3 desna rebra.

Spol: muški, na temelju: 1) morfologije lubanje koja pokazuje zakošeno čelo, hrapavo i jako razvijeno zatiljno područje i velike mastoideuse, i 2) morfologije donje čeljusti koja ima veliku, široku bradu s jako izraženim *tuberculum mentale*, širokim granama i gotovo okomitim kutom donje čeljusti.

Starost u trenutku smrti: doživljena starost u trenutku smrti procijenjena je na 35 do 40 godina. Morfologija aurikularne ploštine na stražnjem dijelu lučnog grebena zdjelične kosti odgovara četvrtom stupnju po klasifikaciji Lovejoya i sur. (1985), što odgovara starosti od 35 do 40 godina.

Zubi: čitava gornja čeljust nedostaje u ušćuvanom uzorku, no prisutni su zubi koji se nalaze van alveola: s desne strane drugi sjekutić, očnjak i treći kutnjak; na lijevoj strani drugi pretkutnjak i sva tri kutnjaka. Na desnoj strani donje čeljusti prisutni su svi zubi osim prvog kutnjaka koji je ispao zaživotno; na lijevoj strani prisutni su svi zubi. Prisutna su 2 karijesa: 1 na gornjoj i 1 na donjoj čeljusti. Uočeni su hipoplastični defekti i blaga alveolarna resorpcija.

Patološke promjene: prisutna je blaga zarasla *cribra orbitalia*. Uočeni su Schmorlovi defekti na 4., 7., 8. i 9. prsnom kralješku.

Asocirani materijalni ostaci ili životinjske kosti: bedrena kost i fragment rebra subadfula do jedne godine starosti.

Suhopolje – Kliškovac 2008.

Grob 74

Tafonomija: kosti su vrlo dobro ušćuvane, svijetlo smeđe boje. Robusne su s gustom trabekularnom kosti. Prisutni su slijedeći koštani elementi: čeona kost, obje tjemene kosti, zatiljna kost, obje sljepoočne kosti, obje jagodične kosti, gornja i donja čeljust, obje lopatice, obje ključne kosti, prsna kost, obje zdjelične kosti, križna kost, oba ivera, obje petne kosti, obje skočme kosti, obje nadlaktične kosti, obje palčane kosti, obje lakatne kosti, obje bedrene kosti, obje goljenične kosti, obje lisne kosti, 3 vratna, 1 prsni i 5 slabinskih kralježaka te 2 lijeva i 1 desno rebro.

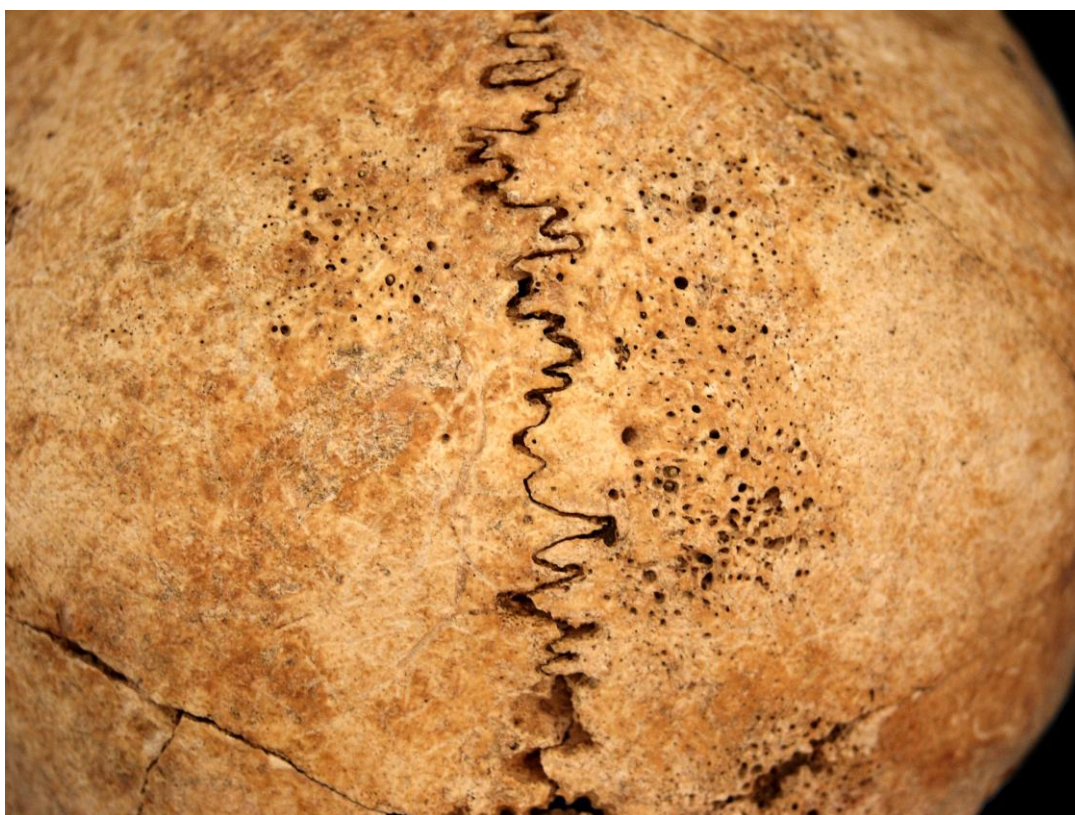Spol: muški, na temelju: 1) morfologije zdjelične kosti koja pokazuje izrazito uski gornji veliki sjedni urez, usko tijelo preponske kosti, široku zglobnu čašicu (*acetabulum*) i okomito orijentiranu bočnu kost, 2) morfologije lubanje koja pokazuje zakošeno čelo, hrapavo i jako razvijeno zatiljno područje i velike mastoideuse, i 3) morfologije donje čeljusti koja ima veliku, široku bradu s jako izraženim *tuberculum mentale*, širokim granama i gotovo okomitim kutom donje čeljusti.

Starost u trenutku smrti: doživljena starost u trenutku smrti procijenjena je na 40 do 45 godina. Morfologija aurikularne ploštine na stražnjem dijelu lučnog grebena zdjelične kosti odgovara petom stupnju po klasifikaciji Lovejoya i sur. (1985), što odgovara starosti od 40 do 45 godina.

Zubi: na desnoj strani gornje čeljusti prisutni su svi zubi; na lijevoj strani prisutni su svi zubi. Na desnoj strani donje čeljusti prisutni su svi zubi osim trećeg kutnjaka koji nije izrastao; na lijevoj strani prisutni su svi zubi osim drugog kutnjaka koji je ispao zaživotno. Prisutna su 4 karijesa: 3 na gornjoj i 1 na donjoj čeljusti. Uočeni su hipoplastični defekti.

Patološke promjene: blaga zarasla ektokranijalna poroznost prisutna je na čeonj i obje tjemene kosti. Ektokranijalna se poroznost ponekad još naziva "kost u obliku narančine kore" jer se morfološki očituje po prisutnosti plitkih rupica oko bregme, sagitalnog šava i na zatiljnoj kosti (općenito pri vrhu svoda lubanje) (Slika 8). Ektokranijalna poroznost prvi je put opisana kod mladih američkih vojnika koji su umrli kao ratni zarobljenici tijekom rata u Koreji (McKern i Stewart, 1957.). Kod tih osoba, pojava ektokranijalne poroznosti povezana je s dugotrajnim i sustavnim izgladnjivanjem. Visoke učestalosti uočene su i kod američkih vojnika koji su poginuli tijekom opsade utvrde Snake Hill u ratu iz 1812 a za koje također postoje povijesni dokumenti koji svjedoče o neadekvatnoj prehrani (Owsley i sur., 1991.). Uočen je blagi degenerativni osteoartritis (osteofiti) na oba koljena. Uočen je blagi degenerativni osteoartritis (porozitet) na lijevom ramenu.

Asocirani materijalni ostaci ili životinjske kosti: fragment keramike.



Slika 8. Primjer ektokranijalne poroznosti.

Suhopolje – Kliškovac 2008.

Grob 76

Tafonomija: kosti su vrlo loše ušćuvane, svijetlo smeđe boje. Robusne su s gustom trabekularnom kosti. Prisutni su slijedeći koštani elementi: čeona kost, obje tjemene kosti, zatiljna kost, obje sljepoočne kosti, donja čeljust, obje nadlaktične kosti i obje bedrene kosti.

Spol: muški, na temelju: 1) morfologije lubanje koja pokazuje zakošeno čelo, hrapavo i jako razvijeno zatiljno područje i velike mastoideuse, i 2) morfologije donje čeljusti koja ima veliku, široku bradu s jako izraženim *tuberculum mentale*, širokim granama i gotovo okomitim kutom donje čeljusti.

Starost u trenutku smrti: doživljena starost u trenutku smrti procijenjena je na 30 do 40 godina. Starost je određena na temelju obliteracije kranijalnih šavova, debljine kortikalne kosti te gustoće trabekularne kosti.

Zubi: gornja čeljust nedostaje u ušćuванom uzorku. Na desnoj strani donje čeljusti prisutni su svi zubi osim oba sjekutića koji su ispali postmortalno i prevog pretkutnjaka koji nedostaje zajedno s alveolom; na lijevoj strani prisutna su oba pretkutnjaka i prvi kutnjak, dok je drugi sjekutić ispao zaživotno, a prvi sjekutić, očnjak i drugi kutnjak su ispali postmortalno, a treći kutnjak nedostaje zajedno s alveolom. Prisutan je 1 karijes na donjoj čeljusti. Uočeni su hipoplastični defekti.

Patološke promjene: nisu prisutne u ušćuванom uzorku.

Asocirani materijalni ostaci ili životinjske kosti: nisu prisutni u ušćuванom uzorku.

Suhopolje – Kliškovac 2008.

Grob 80

Tafonomija: kosti su vrlo loše ušćuvane, svijetlo smeđe boje. Robusne su s gustom trabekularnom kosti. Prisutni su slijedeći koštani elementi: čeona kost, obje tjemene kosti, zatiljna kost, obje sljepoočne kosti, lijeva jagodična kost, lijeva nadlaktična kost, lijeva palčana kost, lijeva lakatna kost, obje bedrene kosti, obje goljenične kosti i desna lisna kost.

Spol: muški, na temelju morfologije lubanje koja pokazuje zakošeno čelo, hrapavo i jako razvijeno zatiljno područje i velike mastoideuse, i opće robusnosti dugih kostiju.

Starost u trenutku smrti: doživljena starost u trenutku smrti procijenjena je na 25 do 35 godina. Starost je određena na temelju obliteracije kranijalnih šavova, debljine kortikalne kosti te gustoće trabekularne kosti.

Zubi: nisu prisutni u ušćuванom uzorku.

Patološke promjene: nisu prisutne u ušćuванom uzorku.

Asocirani materijalni ostaci ili životinjske kosti: nisu prisutni u ušćuванom uzorku.

Suhopolje – Kliškovac 2008.

Grob 81

Tafonomija: kosti su vrlo loše ušćuvane, svijetlo smeđe boje. Robusne su s relativno gustom trabekularnom kosti. Prisutni su slijedeći koštani elementi: desni iver, obje skočne kosti, obje petne kosti, obje bedrene kosti, obje goljениčne kosti i obje lisne kosti.

Spol: muški, na temelju opće robusnosti dugih kostiju.

Starost u trenutku smrti: doživljena starost u trenutku smrti procijenjena je na 40 do 50 godina. Starost je određena na temelju debljine kortikalne kosti te gustoće trabekularne kosti.

Zubi: nisu prisutni u ušćuvanom uzorku.

Patološke promjene: blagi zarasli periostitis prisutan je na obje goljениčne kosti.

Asocirani materijalni ostaci ili životinjske kosti: nisu prisutni u ušćuvanom uzorku.

Suhopolje – Kliškovac 2008.

Grob 82

Tafonomija: kosti su vrlo loše ušćuvane, svijetlo smeđe boje. Robusne su s gustom trabekularnom kosti. Prisutni su slijedeći koštani elementi: obje tjemene kosti, zatiljna kost, obje sljepoočne kosti, desna ključna kost, obje zdjelične kosti, desni iver, desna palčana kost, desna lakatna kost, obje bedrene kosti, obje goljениčne kosti i obje lisne kosti.

Spol: muški, na temelju: 1) morfologije zdjelične kosti koja pokazuje izrazito uski gornji veliki sjedni urez, usko tijelo preponske kosti, široku zglobovu čašicu (*acetabulum*) i okomito orijentiranu bočnu kost, 2) morfologije lubanje koja pokazuje hrapavo i jako razvijeno zatiljno područje i velike mastoideuse.

Starost u trenutku smrti: doživljena starost u trenutku smrti procijenjena je na 25 do 30 godina. Morfologija aurikularne ploštine na stražnjem dijelu lučnog grebena zdjelične kosti odgovara drugom stupnju po klasifikaciji Lovejoya i sur. (1985), što odgovara starosti od 25 do 30 godina.

Zubi: čitava gornja čeljust nedostaje u ušćuvanom uzorku, no prisutni su zubi koji se nalaze van alveola: na desnoj strani drugi sjekutić, očnjak, prvi pretkutnjak, prvi i drugi kutnjak; na lijevoj strani prisutni su svi zubi. Donja čeljust također nedostaje, no prisutni su zubi koji se nalaze van alveola: na desnoj strani drugi sjekutić, oba pretkutnjaka i sva tri kutnjaka; na lijevoj strani oba pretkutnjaka i sva tri kutnjaka.

Patološke promjene: nisu prisutne u ušćuvanom uzorku.

Asocirani materijalni ostaci ili životinjske kosti: nisu prisutni u ušćuvanom uzorku.

Suhopolje – Kliškovac 2008.

Grob 83

Tafonomija: kosti su dobro ušćuvane, svijetlo smeđe boje s naglašenim postmortalnim oštećenjima vanjskog korteksa. Gracilne su s gustom trabekularnom kosti. Prisutni su slijedeći koštani elementi: obje tjemene kosti, zatiljna kost, obje sljepoočne kosti, donja čeljust, obje lopatice, obje ključne kosti, prsna kost, obje zdjelične kosti, križna kost, lijevi iver, obje skočne kosti, obje petne kosti, obje nadlaktične kosti, obje palčane kosti, obje lakatne kosti, obje bedrene kosti, obje goljenične kosti, obje lisne kosti, 7 vratnih i 7 prsnih kralježaka te 9 lijevih i 6 desnih rebara.

Spol: ženski, na temelju: 1) morfologije zdjelične kosti koja pokazuje izrazito široki gornji veliki sjedni urez (*incisura ischiadica major*), 2) morfologije lubanje koja pokazuje slabo razvijeno zatiljno područje i male mastoideuse i 3) morfologije donje čeljusti koja ima malu, špicastu bradu sa slabo izraženim *tuberculum mentale* i velikim kutom donje čeljusti.

Starost u trenutku smrti: doživljena starost u trenutku smrti procijenjena je na više 18 do 20 godina. Starost je određena na temelju kronologije srašćivanja epifiza i dijafiza dugih kostiju te gustoće trabekularne kosti.

Zubi: čitava gornja čeljust nedostaje, no prisutni su zubi koji se nalaze van alveola: na desnoj strani svi zubi; na lijevoj strani oba sjekutića i očnjak. Na desnoj strani donje čeljusti prisutni su svi zubi; na lijevoj strani situacija je identična. Prisutni su hipoplastični defekti.

Patološke promjene: nisu prisutne u ušćuvanom uzorku.

Asocirani materijalni ostaci ili životinjske kosti: nisu prisutni u ušćuvanom uzorku.

Suhopolje – Kliškovac 2008.

Grob 84

Tafonomija: kosti su loše ušćuvane, svjetlo žute boje. Kosti su vrlo gracilne s vrlo gustom trabekularnom kosti. Prisutni su slijedeći koštani elementi: čeona kost, obje tjemene kosti, zatiljna kost, obje sljepoočne kosti, gornja i donja čeljust, lijeva bedrena kost i lijeva goljenična kost.

Spol: radi se o kosturu djeteta.

Starost u trenutku smrti: doživljena starost u trenutku smrti procijenjena je na 3,5 do 4,5 godina. Starost je određena na temelju kronologije nicanja i formiranja kruna zubi.

Zubi: na desnoj strani gornje čeljusti prisutni su svi mliječni zubi; na lijevoj strani situacija je identična. Na desnoj strani donje čeljusti prisutni su svi mliječni zubi; na lijevoj strani situacija je identična.

Patološke promjene: nisu prisutne u ušćuvanom uzorku.

Asocirani materijalni ostaci ili životinjske kosti: nisu prisutne u ušćuvanom uzorku.

Suhopolje – Kliškovac 2008. Grob 85

Tafonomija: kosti su loše ušćuvane, svijetlosmeđe boje. Robusne su s rijetkom trabekularnom kosti. Prisutni su slijedeći koštani elementi: zatiljna kost, desna sljepoočna kost, donja čeljust, desna ključna kost, prsna kost, lijeva zdjelična kost, križna kost, oba ivera, obje petne kosti, lijeva skočna kost, obje nadlaktične kosti, lijeva palčana kost, lijeva lakatna kost, lijeva bedrena kost, obje goljenične kosti, 2 prsna i 5 slabinskih kralježaka.

Spol: muški, na temelju: 1) morfologije zdjelične kosti koja pokazuje izrazito uski gornji veliki sjedni urez, usko tijelo preponske kosti, široku zglobnu čašicu (*acetabulum*) i okomito orijentiranu bočnu kost, 2) morfologije lubanje koja pokazuje hrapavo i jako razvijeno zatiljno područje i velike mastoideuse, i 3) morfologije donje čeljusti koja ima veliku, široku bradu s jako izraženim *tuberculum mentale*, širokim granama i gotovo okomitim kutom donje čeljusti.

Starost u trenutku smrti: doživljena starost u trenutku smrti procijenjena je na 45 do 50 godina. Morfologija aurikularne ploštine na stražnjem dijelu lučnog grebena zdjelične kosti odgovara šestom stupnju po klasifikaciji Lovejoya i sur. (1985), što odgovara starosti od 45 do 50 godina.

Zubi: čitava gornja čeljust nedostaje u ušćuvanom uzorku, no prisutan je očnjak koji se nalazi van alveole. Na desnoj strani donje čeljusti prisutan je prvi pretkutnjak, dok su prvi i drugi kutnjak ispalili zaživotno, a svi ostali zubi postmortalno; na lijevoj strani prisutan je prvi pretkutnjak i drugi kutnjak, dok je prvi kutnjak ispao zaživotno, a svi ostali zubi postmortalno. Uočena je jaka alveolarna resorpcija.

Patološke promjene: prisutna je antemortalna dobro zarasla fraktura distalnog dijela dijafize lijeve palčane kosti koja se očituje po posteriornom pomaku. Prisutan je blagi degenerativni osteoartritis (osteofiti) na lijevoj palčanoj kosti i 2. prsnom kralješku. Uočen je blagi zarasli periostitis na lijevoj goljeničnoj kosti.

Asocirani materijalni ostaci ili životinjske kosti: desna nadlaktična kost, fragmenti goljenične i lisne kosti odrasle osobe te desna ključna kost djeteta.

Suhopolje – Kliškovac 2008. Grob 86

Tafonomija: kosti su vrlo loše ušćuvane, svijetlo smeđe boje. Robusne su s gustom trabekularnom kosti. Prisutni su slijedeći koštani elementi: lijeva sljepoočna kost, donja čeljust, desna lopatica, obje ključne kosti, desni iver, obje nadlaktične kosti, lijeva palčana kost, lijeva lakatna kost, obje bedrene kosti i obje goljenične kosti.

Spol: muški, na temelju: 1) morfologije lubanje koja pokazuje velike mastoideuse, i 2) morfologije donje čeljusti koja ima veliku, široku bradu s jako izraženim *tuberculum mentale*, širokim granama i gotovo okomitim kutom donje čeljusti.

Starost u trenutku smrti: doživljena starost u trenutku smrti procijenjena je na 30 do 40 godina. Starost je određena na temelju obliteracije kranijalnih šavova, debljine kortikalne kosti te gustoće trabekularne kosti.

Zubi: nisu prisutni u ušćivanom uzorku.

Patološke promjene: nisu prisutne u ušćivanom uzorku.

Asocirani materijalni ostaci ili životinjske kosti: lijeva palčana i obje goljenične kosti odrasle osobe.

Suhopolje – Kliškovac 2008. Grob 87

Tafonomija: kosti su vrlo loše ušćuvane, svijetlo smeđe boje. Robusne su s relativno gustom trabekularnom kosti. Prisutni su slijedeći koštani elementi: čeona kost, obje tjemene kosti, zatiljna kost, obje sljepoočne kosti, lijeva jagodična kost, gornja i donja čeljust, desna lopatica, obje ključne kosti, lijeva nadlaktična kost, lijeva lakatna kosti jedan slabinski kralježak.

Spol: muški, na temelju: 1) morfologije lubanje koja pokazuje zakošeno čelo, hrapavo i jako razvijeno zatiljno područje i velike mastoideuse, i 2) morfologije donje čeljusti koja ima veliku, široku bradu s jako izraženim *tuberculum mentale*, širokim granama i gotovo okomitim kutom donje čeljusti.

Starost u trenutku smrti: doživljena starost u trenutku smrti procijenjena je na 40 do 50 godina. Starost je određena na temelju obliteracije kranijalnih šavova, debljine kortikalne kosti te gustoće trabekularne kosti.

Zubi: desna strana gornje čeljusti postmortalno nedostaje, no prisutan je očnjak koji se nalazi van alveole; na lijevoj strani prisutni su svi zubi osim drugog sjekutića, očnjaka i trećeg kutnjaka koji nedostaju zajedno s alveolama. Na desnoj strani donje čeljusti prisutan je drugi kutnjak, dok su oba pretkutnjaka i prvi kutnjak ispali postmortalno, a ostali zubi nedostaju zajedno s alveolama; na lijevoj strani prisutni su prvi pretkutnjak i drugi kutnjak, dok su očnjak, drugi pretkutnjak, prvi i treći kutnjak ispali postmortalno, a oba sjekutića nedostaju zajedno s alveolama.

Patološke promjene: nisu prisutne u ušćivanom uzorku.

Asocirani materijalni ostaci ili životinjske kosti: nisu prisutni u ušćivanom uzorku.

Suhopolje – Kliškovac 2008. Grob 90

Tafonomija: kosti su vrlo loše ušćuvane, svijetle boje. Kosti su robusne s gustom trabekularnom kosti. Prisutni su slijedeći koštani elementi: desna zdjelična kost i desna bedrena kost

Spol: muški, na temelju morfologije zdjelične kosti koja pokazuje izrazito uski gornji veliki sjedni urez, usko tijelo preponske kosti, široku zglobovu čašicu (*acetabulum*) i okomito orijentiranu bočnu kost.

Starost u trenutku smrti: doživljena starost u trenutku smrti procijenjena je na manje od 35 godina. Starost je određena na temelju gustoće trabekularne kosti te debljine kortikalne kosti.

Zubi: nisu prisutni u ušćivanom uzorku.

Patološke promjene: nisu prisutne u ušćivanom uzorku.

Asocirani materijalni ostaci ili životinjske kosti: nisu prisutni u ušćivanom uzorku.

Suhopolje – Kliškovac 2008. Grob 91

Tafonomija: kosti su vrlo loše ušćivane, svijetle boje. Kosti su robusne s gustom trabekularnom kosti. Prisutni su slijedeći koštani elementi: obje tjemene kosti, desna sljepoočna kost, donja čeljust, obje zdjelične kosti, lijevi iver, lijeva skočna kost, lijeva petna kost, lijeva lakatna kost i jedan prsni kralježak.

Spol: muški, na temelju: 1) morfologije zdjelične kosti koja pokazuje izrazito uski gornji veliki sjedni urez, usko tijelo preponske kosti, široku zglobovu čašicu (*acetabulum*) i okomito orijentiranu bočnu kost, 2) morfologije lubanje koja pokazuje velike mastoideuse, i 3) morfologije donje čeljusti koja ima veliku, široku bradu s jako izraženim *tuberculum mentale*, širokim granama i gotovo okomitim kutom donje čeljusti.

Starost u trenutku smrti: doživljena starost u trenutku smrti procijenjena je na 35 do 45 godina. Starost je određena na temelju obliteracije kranijalnih šavova, odsutnosti degenerativnih promjena na zglobovima, gustoće trabekularne kosti te debljine kortikalne kosti.

Zubi: čitava gornja čeljust postmortalno nedostaje, no prisutni su zubi koji se nalaze van alveola: s desne strane očnjak i prvi pretkutnjak; na lijevoj strani očnjak. Na desnoj strani donje čeljusti prisutni su svi zubi osim prvog sjekutića, očnjaka i drugog pretkutnjaka koji nedostaju zajedno s alveolama; lijeva strana postmortalno nedostaje, no prisutni su prvi pretkutnjak te prvi i treći kutnjak koji se nalaze van alveola. Uočeni su hipoplastični defekti.

Patološke promjene: nisu prisutne u ušćivanom uzorku.

Asocirani materijalni ostaci ili životinjske kosti: fragmenti lubanje i zubi djeteta te fragment keramike.

Suhopolje – Kliškovac 2008.

Grob 92

Tafonomija: kosti su izrazito loše ušćuvane, svijetle boje. Prisutan je samo fragment dijafize bedrene kosti.

Spol: zbog loše ušćuvanosti i fragmentiranosti spol nije moguće odrediti.

Starost u trenutku smrti: radi se o odrasloj osobi, no zbog loše ušćuvanosti i fragmentiranosti dob nije moguće preciznije odrediti.

Zubi: nisu prisutni u ušćuванom uzorku.

Patološke promjene: nisu prisutne u ušćuванom uzorku.

Asocirani materijalni ostaci ili životinjske kosti: nisu prisutni u ušćuванom uzorku.

Suhopolje – Kliškovac 2008.

Grob 93

Tafonomija: kosti su vrlo dobro ušćuvane, svijetlo smeđe boje. Robusne su s rijetkom trabekularnom kosti. Prisutni su slijedeći koštani elementi: donja čeljust, obje lopatice, obje ključne kosti, prsna kost, obje zdjelične kosti, križna kost, oba ivera, desna petna kost, desna skočna kost, obje nadlaktične kosti, obje palčane kosti, obje lakatne kosti, obje bedrene kosti, obje goljenične kosti, obje lisne kosti, 3 vratna, 6 prsnih i 3 slabinska kralješka te 4 lijevih i 4 desnih rebara.

Spol: muški, na temelju: 1) morfologije zdjelične kosti koja pokazuje izrazito uski gornji veliki sjedni urez, usko tijelo preponske kosti, široku zgloбnu čašicu (*acetabulum*) i okomito orijentiranu bočnu kost, i 2) morfologije donje čeljusti koja ima veliku, široku bradu s jako izraženim *tuberculum mentale*, širokim granama i gotovo okomitim kutom donje čeljusti.

Starost u trenutku smrti: doživljena starost u trenutku smrti procijenjena je na 45 do 50 godina. Morfologija aurikularne ploštine na stražnjem dijelu lučnog grebena zdjelične kosti odgovara šestom stupnju po klasifikaciji Lovejoya i sur. (1985), što odgovara starosti od 45 do 50 godina.

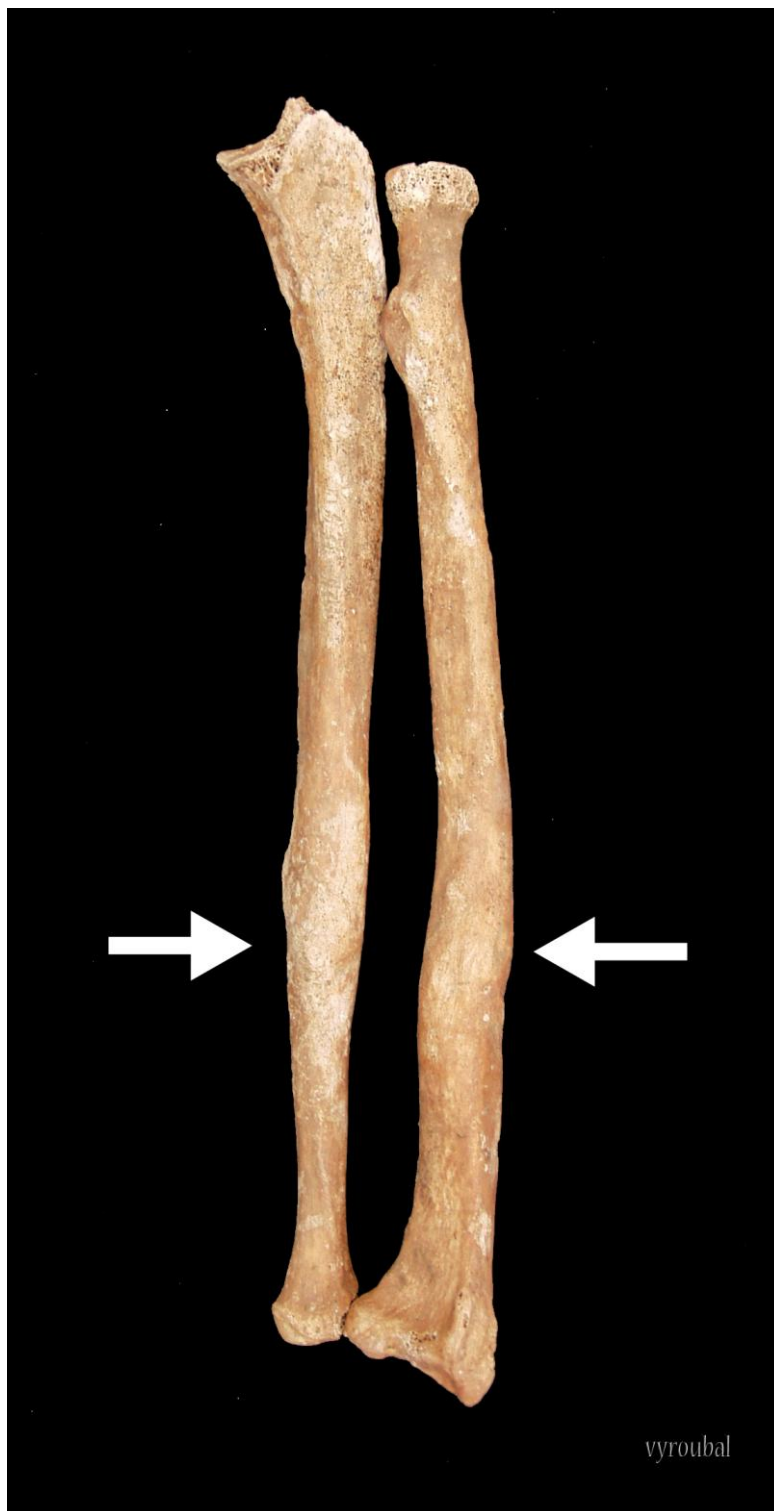Zubi: čitava gornja čeljust nedostaje u ušćuванom uzorku. Na desnoj strani donje čeljusti prisutni su svi zubi osim prvog sjekutića koji je ispao postmortalno te prvog i drugog kutnjaka koji su ispali zaživotno; na lijevoj strani prisutni su svi zubi osim drugog kutnjaka koji je ispao postmortalno i prvog sjekutića koji je ispao zaživotno.

Patološke promjene: uočene su dvije frakture (Slika 9):

- 1) antemortalna dobro zarasla fraktura desne lakatne kosti koja se očituje malim izremodeliranim kaluskom i blagim zaraslim periostitisom,
- 2) antemortalna loše zarasla fraktura distalne trećine lijeve palčane kosti koja se očituje dobro izremodeliranim kalusom i anteriornim pomakom.

Prisutan je jaki degenerativni osteoartritis (osteofiti) na 3. i 4. prsnom kralješku. Uočena je koštana ankiloza križne i obje zdjelične kosti. Prisutan je umjereni zarasli periostitis na srednjoj trećini desne goljenične i lisne kosti.

Asocirani materijalni ostaci ili životinjske kosti: nisu prisutni u ušćuванom uzorku.



Slika 9. Antemortalne frakture desne lakatne i lijeve palčane kosti.

Suhopolje – Kliškovac 2008.

Grob 94

Tafonomija: kosti su izrazito loše ušćuvane, svijetlo smeđe boje. Gracilne su s relativno gustom trabekularnom kosti. Prisutni su slijedeći koštani elementi: lijeva lopatica i lijeva ključna kost te desna nadlaktična kost.

Spol: najvjerojatnije ženski, na temelju opće gracilnosti kostiju.

Starost u trenutku smrti: doživljena starost u trenutku smrti procijenjena je na 30 do 40 godina. Starost je određena na temelju gustoće trabekularne kost i debljine kortikalne kosti.

Zubi: nisu prisutni u ušćuванom uzorku.

Patološke promjene: nisu prisutne u ušćuванom uzorku.

Asocirani materijalni ostaci ili životinjske kosti: nisu prisutni u ušćuванom uzorku.

Suhopolje – Kliškovac 2008.

Grob 95

Tafonomija: kosti su izrazito loše ušćuvane, svijetlo smeđe boje. Robusne su s relativno gustom trabekularnom kosti. Prisutni su slijedeći koštani elementi: desna tjemena kost, zatiljna kost, obje sljepoočne kosti, obje jagodične kosti, gornja i donja čeljust, obje lopatice, lijeva ključna kost, lijeva nadlaktična kost te 2 lijeva i 2 desna rebra.

Spol: muški, na temelju: 1) morfologije lubanje koja pokazuje hrapavo i jako razvijeno zatiljno područje i velike mastoideuse, i 2) morfologije donje čeljusti koja ima veliku, široku bradu s jako izraženim *tuberculum mentale*, širokim granama i gotovo okomitim kutom donje čeljusti.

Starost u trenutku smrti: doživljena starost u trenutku smrti procijenjena je na 35 do 45 godina. Starost je određena na temelju obliteracije kranijalnih šavova, gustoće trabekularne kost i debljine kortikalne kosti.

Zubi: na desnoj strani gornje čeljusti prisutni su svi zubi osim očnjaka koji nedostaje zajedno s alveolom; lijeva strana gornje čeljusti postmortalno nedostaje, no prisutni su svi zubi osim drugog pretkutnjaka koji se nalaze van alveola. Na desnoj strani donje čeljusti prisutni su svi zubi osim prvog pretkutnjaka koji je ispao postmortalno; lijeva strana donje čeljusti postmortalno nedostaje no prisutni su svi zubi koji se nalaze van alveola.

Patološke promjene: nisu prisutne u ušćuванom uzorku.

Asocirani materijalni ostaci ili životinjske kosti: nisu prisutni u ušćuванom uzorku.

Suhopolje – Kliškovac 2008.**Grob 97**

Tafonomija: kosti su izrazito loše ušćuvane. Gracilne su, svijetlo smeđe boje. Prisutni su slijedeći koštani elementi: fragment lijeve bedrene kosti i fragment lijeve goljениčne kosti.

Spol: najvjerojatnije ženski, na temelju opće gracilnosti kostiju.

Starost u trenutku smrti: radi se o odrasloj osobi, no zbog izrazito loše ušćuvanosti i fragmentiranosti nije moguće preciznije odrediti starost.

Zubi: nisu prisutni u ušćuванom uzorku.

Patološke promjene: nisu prisutne u ušćuванom uzorku.

Asocirani materijalni ostaci ili životinjske kosti: nisu prisutni u ušćuванom uzorku.

Suhopolje – Kliškovac 2008.**Grob 98**

Tafonomija: kosti su izrazito loše ušćuvane, svijetlo smeđe boje. Robusne su s relativno rijetkom trabekularnom kosti. Prisutni su slijedeći koštani elementi: fragment lijeve nadlaktične kosti, fragment lijeve bedrene kosti i fragment lijeve goljениčne kosti.

Spol: najvjerojatnije muški, na temelju opće robusnosti kostiju, razvijenosti mišićnih hvatišta te debljine kortikalne kosti.

Starost u trenutku smrti: doživljena starost u trenutku smrti procijenjena je na 35 do 50 godina. Starost je određena na temelju obliteracije kranijalnih šavova, gustoće trabekularne kosti i debljine kortikalne kosti.

Zubi: nisu prisutni u ušćuванom uzorku.

Patološke promjene: nisu prisutne u ušćuванom uzorku.

Asocirani materijalni ostaci ili životinjske kosti: nisu prisutni u ušćuванom uzorku.