

# Rezultati analiza osteološke građe s nalazišta Čepin i Žumberak analiziranih u razdoblju od 73. do 78. tjedna projekta

## Čepin - Ovčara 2003. Grob 1

**Tafonomija:** kosti su vrlo dobro ušćuvane, svjetlo žute boje. Robusne su s gustom trabekularnom kosti. Prisutni su slijedeći koštani elementi: čeona kost, obje tjemene kosti, zatiljna kost, obje sljepoočne kosti, obje jagodične kosti, gornja i donja čeljust, prsna kost, obje ključne kosti, obje lopatice, obje zdjelične kosti, križna kost, lijevi iver, lijeva nadlaktična kost, obje palčane kosti, obje lakatne kosti, obje bedrene kosti, obje goljenične kosti, obje lisne kosti, 4 vratna, 13 grudnih i 5 slabinskih kralježaka te sva rebra.

**Spol:** muški, na temelju: 1) morfologije zdjelične kosti koja pokazuje izrazito uski gornji veliki sjedni urez, usko tijelo preponske kosti, široku zglobnu čašicu (acetabulum) i okomito orijentiranu bočnu kost, 2) morfologije lubanje koja pokazuje zakošeno čelo, hrapavo i jako razvijeno zatiljno područje i velike mastoideuse, i 3) morfologije donje čeljusti koja ima veliku, široku bradu s jako izraženim tuberculum mentale, širokim granama i gotovo okomitim kutom donje čeljusti.

**Starost u trenutku smrti:** doživljena starost u trenutku smrti procijenjena je na 20 do 25 godina. Starost je određena na temelju slijedećih čimbenika. Morfologija aurikularne ploštine na stražnjem dijelu lučnog grebena zdjelične kosti odgovara četvrtom stupnju po klasifikaciji Lovejoya i sur. (1985), što odgovara starosti od 20 do 25 godina. Morfologija sternalnih krajeva rebara (Iscan i sur. 1984), odgovara 1. stupnju.

**Patološke promjene:** kod ove osobe uočeno je 7 perimortalnih ozljeda.

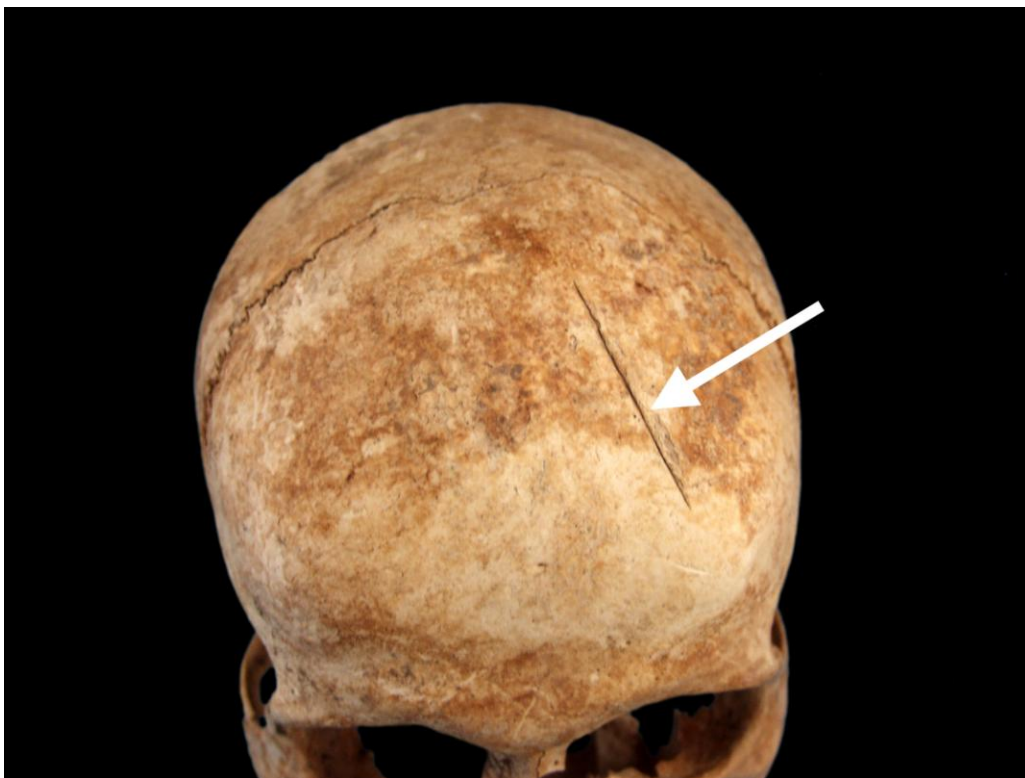Oštećenja na kostima mogu nastati uslijed tri vrste ozljeda: antemortalnih, postmortalnih i perimortalnih. Antemortalne ozljede nastaju prije smrti. Osnovna im je karakteristika da pokazuju neki stupanj zacjeljivanja. Postmortalne ozljede nastaju nakon smrti. Može ih uzrokovati velik broj čimbenika, uključujući različite oblike ljudskog i životinjskog ponašanja te djelovanje prirodnih sila. Perimortalne, pak, ozljede nastaju u ili oko trenutka smrti, sukladno čemu rana ne pokazuje znakove zarašćivanja. Uočene ozljede nalaze se na:

- 1) lijevoj strani čeone kosti nalazi se posjekotina duljine 49 mm. Posjekotina je tanka i oštra, a inicijalni rub se nalazi inferiorno što upućuje na to da je udarac zadan odozdo prema gore. Posjekotina je relativno plitka, te nije probila svod lubanje. Nema znakova upalnog procesa, niti zarašćivanja. (Slika 1.)
- 2) na desnom mastoideusu prisutna je perimortalna posjekotina. Površina ispolirane kosti iznosi 13×10 mm. Udarac je zadan odotraga prame naprijed ili lateralno-medijalno te se radi o istom udarcu koji je nanio i perimortalnu posjekotinu na

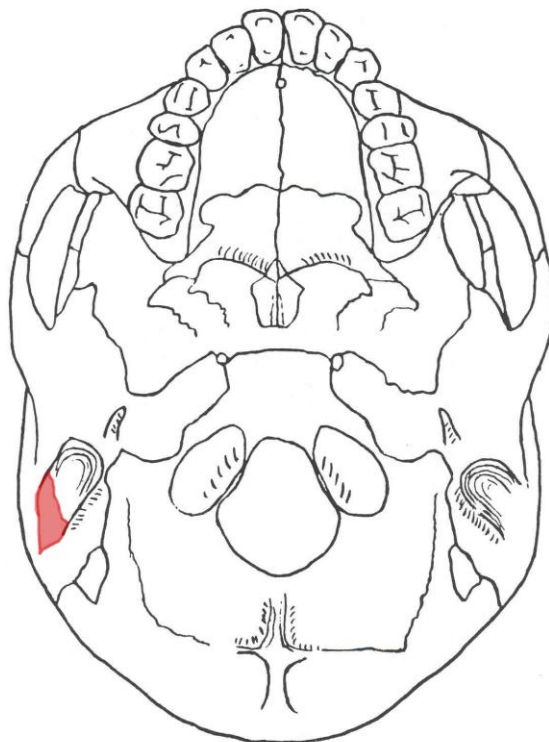
- desnoj strani donje čeljusti, i čini se zahvatio desni transversalni proces prvog vratnog kralješka. Nema znakova upalnog procesa, niti zarašćivanja. (Slika 2.)
- 3) perimortalna posjekotina na desnom ramusu donje čeljusti. Dio ramusa postmortalno nedostaje, no koronalni je proces – koji je odvojen posjekotinom – u potpunosti uščuvan. Ispolirana površina kosti iznosi 24×10 mm. Smjer udarca je konzistentan s posjekotinom 2 na desnom mastoideusu, što sugerira da se radi o jednom udarcu. Nema znakova upalnog procesa, niti zarašćivanja. (Slika 3.)
  - 4) na inferiornoj strani prvog vratnog kralješka prisutna je perimortalna posjekotina koja je u potpunosti odsjekla obje inferiorne zglobne ploštine kralješka. Drugi vratni kralježak u potpunosti nedostaje. Morfologija traume sugerira dekapitaciju. Udarac je nanesen iz smjera anteriorno gore - posteriorno dolje, no nemoguće je reći gdje se nalazi inicijalni rez. Nema znakova upalnog procesa, niti upalnog procesa.
  - 5) na posteriornoj strani lijeve lakatne kosti, cca 47 mm superiorno od distalnog kraja nalazi se perimortalna posjekotina dugačka 9 mm. Superiorni rub je ispoliran (što sugerira da je ovo inicijalno mjesto udarca). Trauma je zadana od odozgo prema dolje. Radi se o klasičnom primjeru obrambene (parir) ozljede koja nastaje kada osoba u pokušaju da zaštiti glavu od udarca mahinalno ili namjerno podigne ruku ispred lica. Kao niti u prethodnim slučajevima nema znakova upalnog procesa niti zarašćivanja. (Slika 4.)
  - 6) na distalnom kraju proksimalne falange (najvjerojatnije srednjeg prsta) ruke nalazi se mala peromortalna posjekotina. Ispolirana površina kosti iznosi 7×4 mm. Ako se radi o prstu lijeve ruke od interesa je napomenuti da smjer udarca nije konzistentan sa smjerom udarca na lijevoj lakatnoj kosti (posjekotina broj 5). Ova posjekotina je također karakteristično obrambena. Nema zanakova upalnog procesa, niti zarašćivanja. (Slika 5.)
  - 7) na posteriornoj strani lijeve goljenične kosti, gotovo uz rub epifize medijalnog kondila nalazi se perimortalna posjekotina duljine 20 mm i dubina 13 mm. Inferiorni rub je ispoliran što sugerira da je udarac nanesen iz smjera odozgo prema dolje. Ova je posjekotina vrlo vjerojatno presjekla tetive koljena i tako onemogućila osobu pokopan u grobu 1 da pobjegne od napadača. Nema znakova upalnog procesa, niti zarašćivanja.

Od manje dramatičnih promjena uočena je prisutnost Schmorlovih defekata na 9., 10., 11., 12. i 13. prsnom kralješku te 1. slabinskom kralješku. Schmorlovi defekti nastaju uslijed prolapsa intervertebralnog diska u tijela susjednih kralješka (Schmorl i Junghanns, 1971). Njihova prisutnost može biti idiopatska ili povezana s nizom uzročnika među kojima je najčešći prekomjerni, kontinuirani fizički rad.

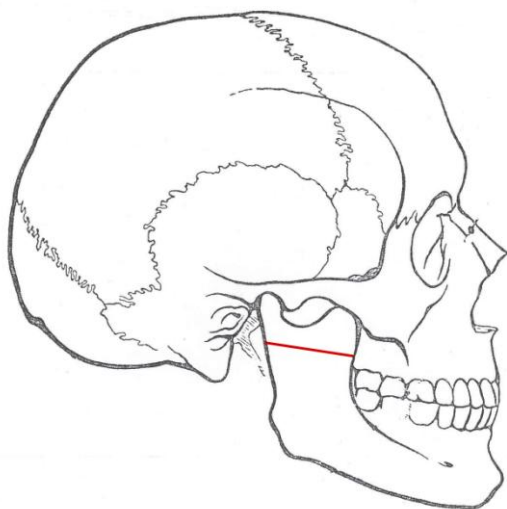
**Asocirani materijalni ostaci ili životinjske kosti:** u uzorku su prisutni: 1 vratni kralježak, 3 prsna kralješka, lijeva ključna kost (antemortalna fraktura), desno rebro, obje lisne kosti te desna lopatica odrasle osobe.



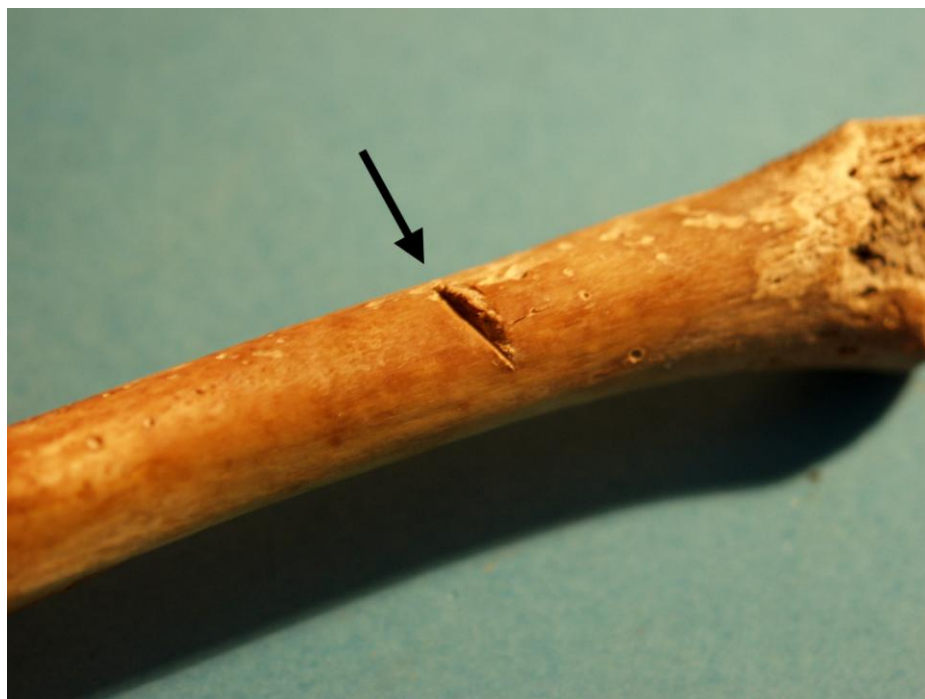Slika 1. Velika perimortalna posjekotina na lijevoj strani čeone kosti.



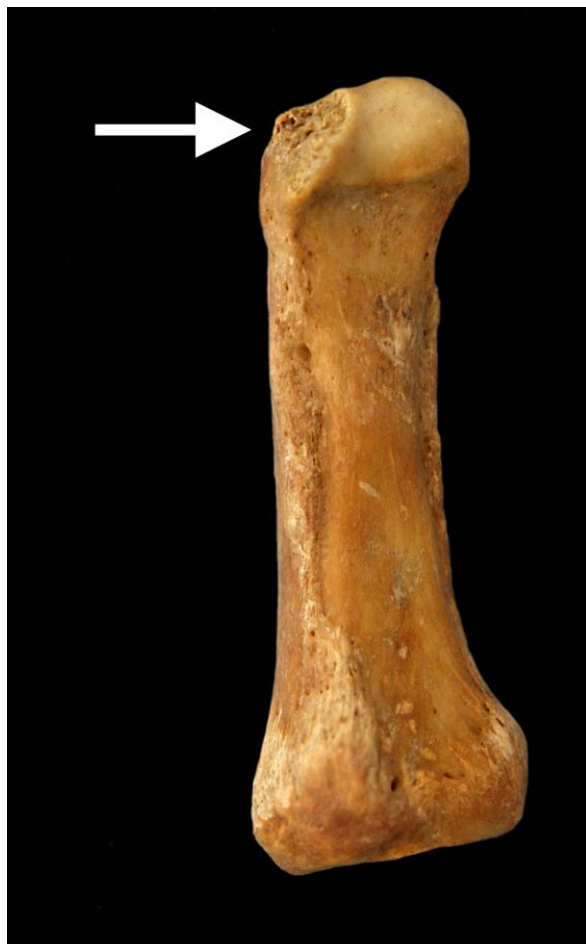
Slika 2. Shematski prikaz položaja perimortalne posjekotine na desnom mastoideusu.



Slika 3. Shematski prikaz položaja perimortalne posjekotine na desnoj strani donje čeljusti.



Slika 4. Perimortalna posjekotina na posteriornoj strani lijeve lakatne kosti.



Slika 5. Perimortalna posjekotina na proksimalnoj falangi srednjeg prsta lijeve (?) ruke.

2

Čepin - Ovčara 2003.

Grob 2

**Tafonomija:** kosti su vrlo loše usčuvane, svjetlo žute boje. Gracilne su s gustom trabekularnom kosti. Prisutni su slijedeći koštani elementi: čeona kost, obje tjemene kosti, zatiljna kost, obje sljepoočne kosti, obje jagodične kosti, gornja i donja čeljust, prsna kost, 1 vratni i 2 prsna kralješka.

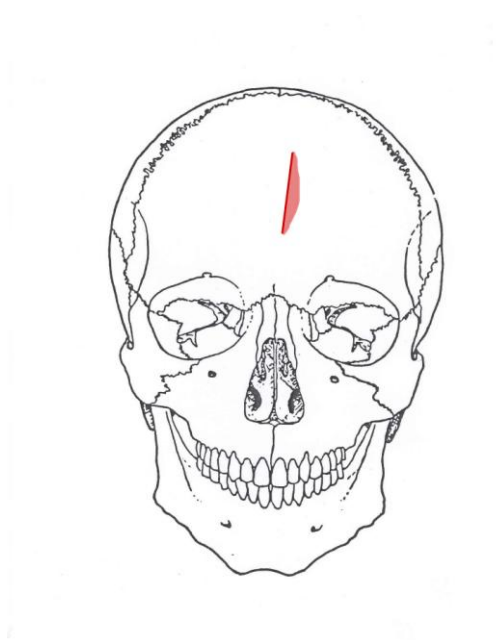
**Spol:** ženski, na temelju: morfologije donje čeljusti koja ima malu, špicastu bradu sa slabo izraženim tuberculum mentale i velikim kutom donje čeljusti.

**Starost u trenutku smrti:** doživljena starost u trenutku smrti procijenjena je na 25 do 35 godina. Starost je određena na temelju abrazije okluzalnih ploština zuba, obliteracije kranijalnih šavova te nedostatka degenerativnih promjena na kostima.

**Patološke promjene:** na čeonj kosti, cca 24 mm inferiorno od bregme nalati se antemortalna ozljeda duljine 42 mm. Lijevo od ozljede prisutna je fragment kosti veličine 42×9 mm koji je malo uzdignut. (Slike 6. i 7.) Na endokranijalnoj strani nema tragova oštećenja. Udarac je zadan odozgo lijevo prema dolje desno. Lubanja je ekstenzivno rekonstruirana, ali je

postmortalno jako oštećena. Blaga zarasla ektokranijalna poroznost zamijećena je na obje tjemene i zatiljnoj kosti. Blagi degenerativni osteoartritis prisutan je na 6. prsnom kralješku.

***Asocirani materijalni ostaci ili životinjske kosti:*** nisu prisutne u ušćuванom uzorku.



Slika 6. Shematski prikaz položaja antemortalne posjekotine na čeonj kosti.



Slika 7. Antemortalna posjekotina na čeonj kosti.

3  
**Čepin - Ovčara 2003.**  
**Grob 3**

**Tafonomija:** kosti su vrlo loše ušćuvane, svjetlo žute boje. Robusne su s gustom trabekularnom kosti. Prisutni su slijedeći koštani elementi: desna tjemena kost, obje sljepoočne kosti, obje jagodične kosti, gornja čeljust, križna kost, oba ivera, lijeva nadlaktična kost, desna bedrena kost 1 vratni kralježak te jedno lijevo i jedno desno rebro.

**Spol:** muški, na temelju diskriminantnih funkcija promjera glave bedrene kosti te opće robusnosti kostiju.

**Starost u trenutku smrti:** doživljena starost u trenutku smrti procijenjena je na 25 do 35 godina. Starost je određena na temelju abrazije okluzalnih ploština zuba, obliteracije kranijalnih šavova te nedostatka degenerativnih promjena na kostima.

**Patološke promjene:** na desnoj tjemennoj kosti, cca 60 mm lateralno od sagitalnog šava i 20 mm superiorno od lamboidnog šava prisutna je jedna perimortalna posjekotina duljine 11 mm. Superiorni rub posjekotine je oštar i ispoliran, a inferiorni je grub. Posjekotina je duboka cca 2 mm, a smjer udara je odozgo prema dolje.

**Asocirani materijalni ostaci ili životinjske kosti:** dva prsna kralješka i desna skočna kost odrasle osobe; 1 prsni i 1 slabinski kralježak također odrasle osobe te lijeva lopatica subadulta.



Slika 8. Perimortalna posjekotina na desnoj tjemennoj kosti.

**Čepin - Ovčara 2003.**  
**VIŠAK IZ GROBA 3**

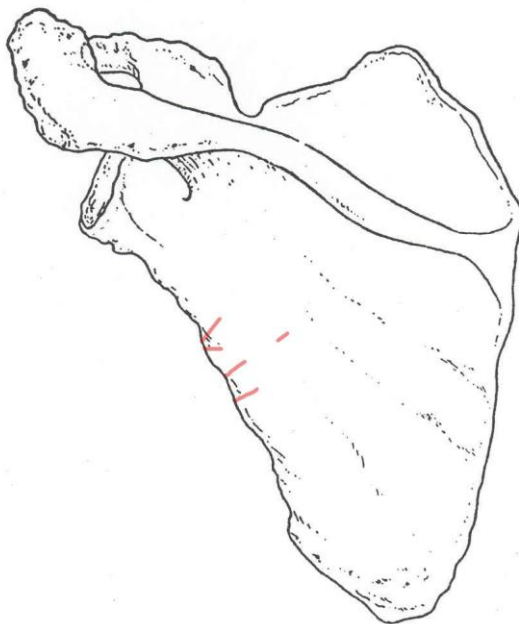**Tafonomija:** prisutna je samo lijeva lopatica.

**Spol:** radi se o kosturu djeteta.

**Starost u trenutku smrti:** doživljena starost u trenutku smrti procijenjena je na 6 do 10 godine. Starost je određena na temelju veličine prisutne kosti i stupnja spojenosti epifiznih ploča.

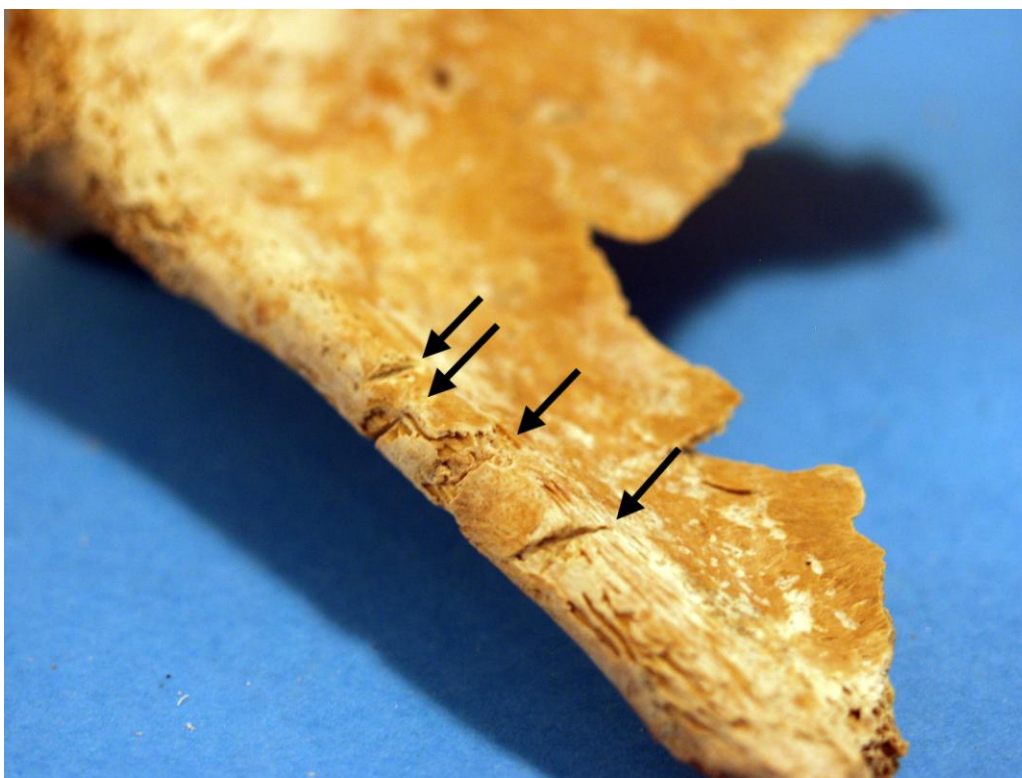**Patološke promjene:** na posteriornoj strani lijeve lopatice nalaze se 4 moguće perimortalne posjekotine (Slike 9. i 10.):

- 1) 28 mm inferiorno od glenoidne fosse prisutna je posjekotina duljine 4 mm; inferiorni rub je oštar, a superiorni grub.
- 2) 3 mm inferirorno od prve nalazi se druga perimortalna posjekotina; također, inferiorni rub je oštar, a superiorni grub. Duljine je 4 mm.
- 3) 8 mm inferirorno od prve, nalazi se još jedna perimortalna posjekotina koja je paralelna s prvom. Duljine je 14 mm, ali se sastoji od dva dijela zbog konkaviteta lopatice. Inferiorni rub je oštar, a superiorni grub.
- 4) 7 mm inferirorno od posjekotine br. 3) te paralelno s njom, nalazi se četvrta perimortalna posjekotina duljine 6 mm. Inferiorni rub je oštar, a superiorni grub.





Slika 9. Shematski prikaz položaja posjekotina na lijevoj lopatici.



Slika 10. Moguće perimortalne posjekotine na lijevoj lopatici.

**4**  
**Čepin - Ovčara 2003.**  
**Grob 4**

**Tafonomija:** kosti su dobro ušćuvane, svjetlo žute boje. Robusne su s gustom trabekularnom kosti. Prisutni su slijedeći koštani elementi: čeona kost, obje tjemene kosti, zatiljna kost, lijeva sljepoočna kost, gornja i donja čeljust, prsna kost, desna ključna kost, desna zdjelična kost, desni iver, desna bedrena kost, desna lisna kost, 1 vratni i 1 prsni kralježak te 5 lijevih i 4 desna rebra.

**Spol:** muški, na temelju: 1) morfologije zdjelične kosti koja pokazuje izrazito uski gornji veliki sjedni urez, usko tijelo preponske kosti, široku zglobnu čašicu (acetabulum) i okomito orijentiranu bočnu kost, 2) morfologije lubanje koja pokazuje zakošeno čelo, hrapavo i jako razvijeno zatiljno područje i velike mastoideuse, i 3) morfologije donje čeljusti koja ima veliku, široku bradu s jako izraženim tuberculum mentale, širokim granama i gotovo okomitim kutom donje čeljusti.

**Starost u trenutku smrti:** doživljena starost u trenutku smrti procijenjena je na 30 do 40 godina. Starost je određena na temelju abrazije okluzalnih ploština zubi, gustoće trabekularne kosti te prisutnosti degenerativnih promjena na kostima.

**Patološke promjene:** prisutna je blaga zarsla ektokranijalna poroznost na čeonoj, obje tjemene i zatiljnoj kosti.

**Asocirani materijalni ostaci ili životinjske kosti:** u uzorku su prisutni: desna lakatna kost, fragment lubanje te fragmenti rebara odrasle osobe koji tafonomijski djeluju recentnije; lijeva nadlaktična kost, fragment križne kosti te dva rebra subadulta.

5

**Čepin - Ovčara 2003.**

**Grob 5**

**Tafonomija:** kosti su vrlo dobro ušćuvane, svjetlo žute boje s tragovima oksidacije metala na rebrima te lijevoj nadlaktičnoj kosti. Robusne su s rijetkom trabekularnom kosti. Prisutni su slijedeći koštani elementi: čeona kost, obje tjemene kosti, zatiljna kost, obje sljepoočne kosti, obje jagodične kosti, gornja i donja čeljust, prsna kost, obje ključne kosti, obje lopatice, obje zdjelične kosti, križna kost, lijeva skočna kost, obje nadlaktične kosti, lijeva palčana kost, lijeva lakatna kost, obje bedrene kosti, obje goljenične kosti, lijeva lisna kost, svi kralješci te 11 lijevih i 12 desnih rebara.

**Spol:** muški, na temelju: 1) morfologije zdjelične kosti koja pokazuje izrazito uski gornji veliki sjedni urez, usko tijelo preponske kosti, široku zglobnu čašicu (acetabulum) i okomito orijentiranu bočnu kost, 2) morfologije lubanje koja pokazuje zakošeno čelo, hrapavo i jako razvijeno zatiljno područje i velike mastoideuse, i 3) morfologije donje čeljusti koja ima veliku, široku bradu s jako izraženim tuberculum mentale, širokim granama i gotovo okomitim kutom donje čeljusti.

**Starost u trenutku smrti:** doživljena starost u trenutku smrti procijenjena je na 45 do 50 godina. Starost je određena na temelju slijedećih čimbenika. Morfologija aurikularne ploštine na stražnjem dijelu lučnog grebena zdjelične kosti odgovara šestom stupnju po klasifikaciji Lovejoya i sur. (1985), što odgovara starosti od 45 do 50 godina. Morfologija sternalnih krajeva rebara (Iscan i sur. 1984), odgovara 6. stupnju.

**Patološke promjene:** prisutan je blagi degenerativni osteoartritis (osteofiti) na oba ramena, desnoj distalnoj nadlaktičnoj kosti, oba kuka, oba koljena. Blagi degenerativni osteoartritis (osteofiti + porozitet) uočen je na 3., 4., 5., 6., 7., 8., 9., 10., 11. i 12. prsnom te 1., 2., 3., 4. i 5. slabinskom kralješku. Jaki degenerativni osteoartritis (eburnacija) prisutan je na 7., 8. i 9. prsnom kralješku te na 5. slabinskom kralješku i križnoj kosti. Primijećen je blagi lateralni epikondilitis na lijevoj distalnoj nadlaktičnoj kosti.

**Asocirani materijalni ostaci ili životinjske kosti:** u uzorku je prisutno: desna palčana kost, obje lakatne kosti, oba ivera, obje skočne kosti, obje petne kosti i metatarzalna kost odrasle osobe; lijeva skočna kost također odrasle osobe te dva rebra subadulta. Sve kosti tafonomijski djeluju recentnije od ostatka.

6

**Čepin - Ovčara 2003.**

**Grob 6**

**Tafonomija:** kosti su loše ušćuvane, svjetlo žute boje.

U grobu su prisutni ostaci triju osoba:

- 1) lijeva bedrena kost, desna nadlaktična kost, desna lisna kost, donja čeljust, jedan prsni kralježak te prsna kost muškarca starog između 30 - 40 godina;
- 2) donja čeljust i desna goljениčna kost žene stare između 25-35 godina;
- 3) lijeva lakatna kost i lijeva palčana kost osobe starije od 45 godina.

**Patološke promjene:** nisu prisutne u ušćivanom uzorku.

**Asocirani materijalni ostaci ili životinjske kosti:** nisu prisutne u ušćivanom uzorku.

7

**Čepin - Ovčara 2003.**

**Grob 7**

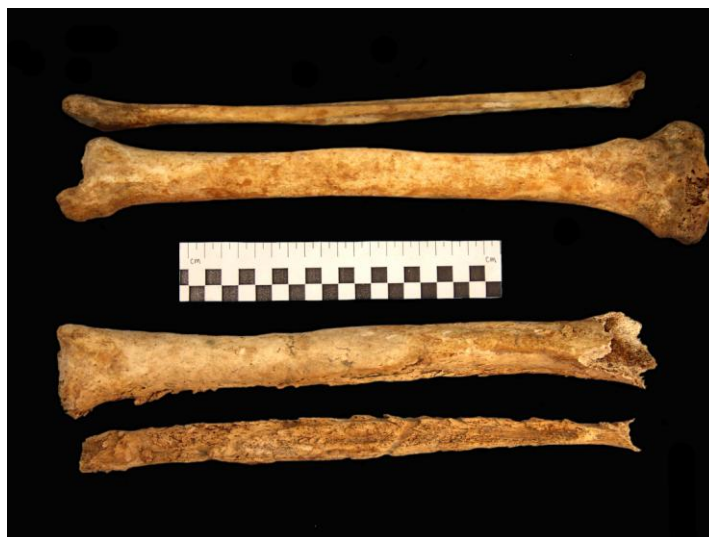**Tafonomija:** kosti su vrlo dobro ušćivane, svjetlo žute boje. Robusne su, s rijetkom trabekularnom kosti. Prisutni su slijedeći koštani elementi: čeona kost, obje tjemene kosti, zatiljna kost, obje sljepoočne kosti, obje jagodične kosti, gornja i donja čeljust, prsna kost, obje lopatice, obje ključne kosti, obje zdjelične kosti, križna kost, oba ivera, desna skočna kost, desna petna kost, obje nadlaktične kosti, obje bedrene kosti, obje goljениčne kosti, obje lisne kosti, 6 rebara na lijevoj i 9 na desnoj strani, 6 vratnih, 11 grudnih i 5 slabinskih kralježaka.

**Spol:** muški, na temelju: 1) morfologije zdjelične kosti koja pokazuje izrazito uski gornji veliki sjedni urez, usko tijelo preponske kosti, široku zglobovu čašicu (acetabulum) i okomito orijentiranu bočnu kost, 2) morfologije lubanje koja pokazuje zakošeno čelo, hrapavo i jako razvijeno zatiljno područje i velike mastoideuse, i 3) morfologije donje čeljusti koja ima veliku, široku bradu s jako izraženim tuberculum mentale, širokim granama i gotovo okomitom kutom donje čeljusti.

**Starost u trenutku smrti:** doživljena starost u trenutku smrti procijenjena je na 45 do 50 godina. Starost je određena na temelju slijedećih čimbenika. Morfologija aurikularne ploštine na stražnjem dijelu lučnog grebena zdjelične kosti odgovara šestom stupnju po klasifikaciji Lovejoya i sur. (1985), što odgovara starosti od 45 do 50 godina. Morfologija sternalnih krajeva rebara (Iskan i sur. 1984), odgovara 6. stupnju.

**Patološke promjene:** jaki aktivni uplani proces zahvatio je distalnu trećinu lijeve bedrene kosti (na posteriornoj strani), te čitavu lijevu goljениčnu i lisnu kost (Slika 11.). Proces se prepoznaje po jakom aktivnom periostitisu, vretenastom zadebljanju kosti te tzv. "snail-tracks" otiscima – glatkim, plitkim utorima koji nastaju zbog pritiska gnoja stisnutog između korteksa i periosteuma kosti. Očiti znakovi traume nisu vidljivi. Čitava morfološka slika sugerira uznapredovali sifilis. Blagi degenerativni osteoarthritis (osteofiti) prisutan je na desnom koljenu, na 5., 6., 7., 9. i 10. prsnom kralješku. Umjereni degenerativni osteoarthritis (makro i mikro porozitet) prisutan je na oba zglobova donje čeljusti. Jaki degenerativni osteoarthritis (eburnacija i porozitet) prisutan je na 3. i 4. vratnom kralješku. Schmorlovi defekti uočeni su na 7., 8., 9., 10. i 11. prsnom te 1. i 2. slabinskom kralješku.

*Asocirani materijalni ostaci ili životinjske kosti:* proksimalna dijafiza nadlaktične kosti, 7. vratni kralježak, lijeva lakatna kost mlađe odrasle osobe.



Slika 11. Usporedba lijeve i desne goljениčne i lisne kosti.

8

**Čepin - Ovčara 2003.**

**Grob 8**

*Tafonomija:* kosti su vrlo loše ušćuvane, svjetlo žute boje. Gracilne su, s gustom trabekularnom kosti. Prisutni su slijedeći koštani elementi: čeona kost, obje tjemene kosti, zatiljna kost, obje sljepoočne kosti, obje jagodične kosti i gornja čeljust.

*Spol:* ženski, na temelju opće gracilnosti te morfologije čeone i zatiljne kosti.

*Starost u trenutku smrti:* doživljena starost u trenutku smrti procijenjena je na 20 do 30 godina. Starost je određena na temelju abrazije okluzalnih ploština zuba, obliteracija kranijalnih šavova i debljine stijenki lubanje.

*Patološke promjene:* nisu prisutne u ušćuvanom uzorku.

*Asocirani materijalni ostaci ili životinjske kosti:* nisu prisutne u ušćuvanom uzorku.

9

**Čepin - Ovčara 2003.**

**Grob 9**

*Tafonomija:* kosti su vrlo loše ušćuvane, svjetlo žute boje. Robusne su, s gustom trabekularnom kosti. Prisutni su slijedeći koštani elementi: čeona kost, obje tjemene kosti, zatiljna kost, obje sljepoočne kosti, gornja i donja čeljust te dva vratna kralješka.

**Spol:** muški, na temelju: 1) morfologije lubanje koja pokazuje zakošeno čelo, hrapavo i jako razvijeno zatiljno područje i velike mastoideuse, i 2) morfologije donje čeljusti koja ima veliku, široku bradu s jako izraženim tuberculum mentale, širokim granama i gotovo okomitim kutom donje čeljusti.

**Starost u trenutku smrti:** doživljena starost u trenutku smrti procijenjena je na 25 do 35 godina. Starost je određena na temelju abrazije okluzalnih ploština zuba, obliteracija kranijalnih šavova i debljine stijenki lubanje.

**Patološke promjene:** nisu prisutne u ušćivanom uzorku.

**Asocirani materijalni ostaci ili životinjske kosti:** nisu prisutne u ušćivanom uzorku.

## 10

**Čepin - Ovčara 2003.**

**Grob 10**

**Tafonomija:** kosti su vrlo loše ušćuvane, svjetlo žute boje. Kosti su gracilne s gustom trabekularnom kosti. Prisutni su slijedeći koštani elementi: čeona kost, obje tjemene kosti, zatiljna kost, obje sljepoočne kosti te jedan vratni i dva prsna kralješka.

**Spol:** radi se o kosturu djeteta.

**Starost u trenutku smrti:** doživljena starost u trenutku smrti procijenjena je na 9 do 12 godina. Starost je određena na temelju sračivanja epifiza i dijafiza.

**Patološke promjene:** nisu prisutne u ušćivanom uzorku.

**Asocirani materijalni ostaci ili životinjske kosti:** nisu prisutni u ušćivanom uzorku.

## 11

**Čepin - Ovčara 2003.**

**Grob 11**

**Tafonomija:** kosti su dobro ušćuvane, svjetlo žute boje s tragovima oksidacije metala na na desnoj distalnoj palčanoj i lakatnoj kosti. Kosti su robusne s gustom trabekularnom kosti. Prisutni su slijedeći koštani elementi: donja čeljust, prsna kost, desna lopatica, obje ključne kosti, križna kost, obje skočne kosti, obje petne kosti, desna nadlaktična kost, obje lakatne kosti, obje palčane kosti, desna bedrena kost, obje goljenične kosti, obje lisne kosti, 7 rebara na lijevoj i 5 na desnoj strani, 8 grudnih kralježaka.

**Spol:** muški, na temelju morfologije donje čeljusti koja ima veliku, široku bradu s jako izraženim tuberculum mentale, širokim granama i gotovo okomitim kutom donje čeljusti te opće robusnosti kostiju.

**Starost u trenutku smrti:** doživljena starost u trenutku smrti procijenjena je na 30 do 35 godina. Starost je određena na temelju abrazije okluzalnih ploština zubi, gustoće trabekularne kosti te prisutnosti degenerativnih promjena na kostima.

**Patološke promjene:** na lateralnoj strani srednje trećine dijafize desne goljenične kosti prisutan je blagi zarasli periostitis praćen blagim zadebljanjem kosti.

**Asocirani materijalni ostaci ili životinjske kosti:** desno rebro subadulta 1,5- 3,5 godina starosti.

12

Čepin - Ovčara 2003.

Grob 13

**Tafonomija:** kosti su dobro ušćuvane, svjetlo žute boje. Kosti su gracilne s gustom trabekularnom kosti. Prisutni su slijedeći koštani elementi: čeona kost, obje tjemene kosti, zatiljna kost, obje sljepoočne kosti, obje jagodične kosti, gornja i donja čeljust, obje ključne kosti, prsna kost, obje lopatice, lijeva zdjeljučna kost, lijeva palčana kost, lijeva bedrena kost, 7 vratnih, 12 prsnih i 2 slabinska i kralješka te 11 rebara s lijeve strane i 12 s desne strane.

**Spol:** radi se o kosturu djeteta.

**Starost u trenutku smrti:** doživljena starost u trenutku smrti procijenjena je na 10,5 do 11,5 godina. Starost je određena na temelju kronologije srašćivanja epifiza i dijafiza te kronologije razvoja i nicanja trajnih zubi.

**Patološke promjene:** uočena je blaga zarasla cribra orbitalia. Cribra orbitalia se morfološki očituje po pojavi šupljikave kosti na gornjim svodovima orbita. Smatra se kako je posljedica anemije (Huss-Ashmore i sur., 1982)

**Asocirani materijalni ostaci ili životinjske kosti:** jedno lijevo rebro odrasle osobe.

13

Čepin - Ovčara 2003.

Grob 14

**Tafonomija:** kosti su vrlo loše ušćuvane, svjetlo žute boje. Kosti su gracilne s gustom trabekularnom kosti. Prisutni su slijedeći koštani elementi: zatiljna kost, desna jagodična kost, gornja i donja čeljust, desna nadlaktična kost, 6 vratnih, 1 prsni i 1 slabinski i kralježak te dva desna rebra.

**Spol:** radi se o kosturu djeteta.

**Starost u trenutku smrti:** doživljena starost u trenutku smrti procijenjena je na 12 do 14 godina. Starost je određena na temelju kronologije srašćivanja epifiza i dijafiza te kronologije razvoja i nicanja trajnih zubi.

**Patološke promjene:** nisu prisutne u ušćuванom uzorku.

**Asocirani materijalni ostaci ili životinjske kosti:** desna ključna kost, jedan vratni kralježak, fragment lisne kosti idva rebra odrasle muške osobe te desna ključna kost i fragment odrasle starije ženske osobe (tafonomijski djeluju recentnije od ostatke materijala u uzorku).

**14**

**Čepin - Ovčara 2003.**

**Grob 15**

**Tafonomija:** kosti su vrlo loše ušćuvane, svjetlo žute boje. Robusne su, s gustom trabekularnom kosti. Prisutni su slijedeći koštani elementi: čeona kost, obje tjemene kosti, zatiljna kost, lijeva jagodična kost i donja čeljust te dva vratna kralješka.

**Spol:** muški, na temelju: 1) morfologije lubanje koja pokazuje zakošeno čelo, hrapavo i jako razvijeno zatiljno područje i velike mastoideuse, i 2) morfologije donje čeljusti koja ima veliku, široku bradu s jako izraženim tuberculum mentale, širokim granama i gotovo okomitim kutom donje čeljusti.

**Starost u trenutku smrti:** doživljena starost u trenutku smrti procijenjena je na 25 do 35 godina. Starost je određena na temelju abrazije okluzalnih ploština zuba, obliteracija kranijalnih šavova i debljine stijenki lubanje.

**Patološke promjene:** nisu prisutne u ušćuванom uzorku.

**Asocirani materijalni ostaci ili životinjske kosti:** fragmenti tjemene kosti djeteta.

**15**

**Čepin - Ovčara 2003.**

**Grob 16**

U uzorku su prisutni ostaci više osoba:

- 1) desna zdjelična kost i desna bedrena kost muškarca starog između 30 i 40 godina.
- 2) lijeva nadlaktična kost, lijeva laktana kost, lisna kost, donja čeljust, desna lopatica, prsna kost i lijeva skočna kost žene stare između 30-40 godina.
- 3) fragment desne zdjelične kosti i fragment bedrene kosti odrasle muške osobe.
- 4) križna kost mlađe osobe (15-20 godina).
- 5) lijeva lisna kost koja tafonomijski djeluje recentnije od ostatka uzorka.

**16**

**Čepin - Ovčara 2003.**

**Grob 17**

**Tafonomija:** kosti su loše ušćuvane, svjetlo žute boje. Kostii su gracilne s rijetkom trabekularnom kosti. Prisutni su slijedeći koštani elementi: čeona kost, obje tjemene kosti, zatiljna kost, obje sljepoočne kosti, obje jagodične kosti i gornja čeljust.

**Spol:** radi se o kosturu djeteta.

**Starost u trenutku smrti:** doživljena starost u trenutku smrti procijenjena je na 3 do 5 godina. Starost je određena na temelju kronologije nicanja i razvoja mliječnih i stalnih zubi te debljine kranija.

**Patološke promjene:** prisutna je blaga zarašla cribra orbitalia.

**Asocirani materijalni ostaci ili životinjske kosti:** fragment životinjske kosti.

17

**Čepin - Ovčara 2003.**

**Grob 18**

**Tafonomija:** kosti su vrlo loše ušćuvane, svjetlo žute boje s tragovima oksidacije metala na desnoj zdjeličnoj kosti. Robusne su, s rijetkom trabekularnom kosti. Prisutni su slijedeći koštani elementi: obje zdjelične kosti, križna kost, desni iver, obje skočne kosti, obje petne kosti, obje palčane kosti, obje lakatne kosti, obje bedrene kosti, obje goljenične kosti, obje lisne kosti te jedan slabinski kralježak.

**Spol:** muški, na temelju morfologije zdjelične kosti koja pokazuje izrazito uski gornji veliki sjedni urez, usko tijelo preponske kosti, široku zglobnu čašicu (acetabulum) i okomito orijentiranu bočnu kost te opće robusnosti dugih kostiju.

**Starost u trenutku smrti:** doživljena starost u trenutku smrti procijenjena je na 50 do 55 godina. Starost je određena na temelju slijedećih čimbenika. Morfologija aurikularne ploštine na stražnjem dijelu lučnog grebena zdjelične kosti odgovara sedmom stupnju po klasifikaciji Lovejoya i sur. (1985), što odgovara starosti od 50 do 55 godina.

**Patološke promjene:** prisutan je blagi degenerativni osteoartritis (osteofiti) na obje distalne palčane kosti. Blagi degenerativni osteoartritis (osteofiti + porozitet) uočen je na oba kuka. Umjereni degenerativni osteoartritis (porozitet) uočen je na oba koljena. Na srednjoj trećini dijafize obje goljenične kosti uočen je blagi zarašli upalni proces. Upalni proces se očituje po vretenastom zadebljanju uz prisutnost blagog zarašlog periostitisa.

**Asocirani materijalni ostaci ili životinjske kosti:** nisu prisutne u ušćivanom uzorku.

18

**Čepin - Ovčara 2003.**

**Grob 19**

**Tafonomija:** kosti su vrlo loše ušćuvane, svjetlo žute boje. Kost su gracilne s rijetkom trabekularnom kosti. Prisutni su slijedeći koštani elementi: obje tjemene kosti, donja čeljust, desna lopatica, desna zdjelična kost, križna kost te tri vratna kralješka.



**Spol:** ženski, na temelju: 1) morfologije zdjelične kosti koja pokazuje izrazito široki gornji veliki sjedni urez (incisura ischiadica major), i 2) morfologije donje čeljusti koja ima malu, špicastu bradu sa slabo izraženim tuberculum mentale i velikim kutom donje čeljusti.

**Starost u trenutku smrti:** doživljena starost u trenutku smrti procijenjena je na 55 do 60 godina. Starost je određena na temelju slijedećih čimbenika. Morfologija aurikularne ploštine na stražnjem dijelu lučnog grebena zdjelične kosti odgovara osmom stupnju po klasifikaciji Lovejoya i sur. (1985), što odgovara starosti od 55 do 60 godina.

**Patološke promjene:** prisutan je blagi degenerativni osteoartritis (porozitet) na desnom kondilu donje čeljusti. Umjereni degenerativni osteoartritis (osteofiti + porozitet) uočen je na falangi stopala. Jaki degenerativni osteoartritis (eburnacija + porozitet) uočen je na 2. i 3. vratnom kralješku.

**Asocirani materijalni ostaci ili životinjske kosti:** gornja čeljust i 1. vratni kralježak subadulta starog 3-4 godine te desno rebro malde odrasle osobe.

**19**

**Čepin - Ovčara 2003.**

**Grob 20**

U uzorku su prisutne: desna goljениčna kost, desna lisna kost, desna skočna kost i metatarzalne kosti odrasle (najvjerojatnije muške) osobe te fragment križne kosti subadulta. Tafonomijski kosti djeluju recentnije.

**20**

**Čepin - Ovčara 2003.**

**Grob 21**

**Tafonomija:** kosti su vrlo loše ušćuvane, svjetlo žute boje. Kosti su gracilne s gustom trabekularnom kosti. Prisutni su slijedeći koštani elementi: obje skočne kosti, obje petne kosti, lijeva bedrena kost, obje goljениčne kosti, obje lisne kosti te jedan vratni kralježak.

**Spol:** ženski, na temelju opće gracilnosti dugih kostiju i debljine kostikalne kosti.

**Starost u trenutku smrti:** doživljena starost u trenutku smrti procijenjena je na 30 do 40 godina. Starost je određena na temelju gustoće trabekularne kosti te prisutnosti degenerativnih promjena na kostima.

**Patološke promjene:** nisu prisutne u ušćivanom uzorku.

**Asocirani materijalni ostaci ili životinjske kosti:** nisu prisutne u ušćivanom uzorku.

21

**Čepin - Ovčara 2003.****Grob 22**

**Tafonomija:** kosti su dobro ušćuvane, svjetlo žute boje s tragovima oksidacije metala na distalnoj lijevoj nadlaktičnoj kosti i distalnoj lijevoj palčanoj kosti. Robusne su, s gustom trabekularnom kosti. Prisutni su slijedeći koštani elementi: donja čeljust, obje lopatice, desna zdjelična kost, križna kost, lijeva skočna kost, lijeva petna kost, desna nadlaktična kost, obje palčane kosti, desna lakatna kost, obje bedrene kosti, obje goljениčne kosti, obje lisne kosti, 4 vratna kralješka, 2 salbinska kralješka te 5 lijevih rebara.

**Spol:** muški, na temelju morfologije zdjelične kosti koja pokazuje izrazito uski gornji veliki sjedni urez, usko tijelo preponske kosti, široku zglobnu čašicu (acetabulum) i okomito orijentiranu bočnu kost te opće robusnosti dugih kostiju.

**Starost u trenutku smrti:** doživljena starost u trenutku smrti procijenjena je na 25 do 30 godina. Starost je određena na temelju slijedećih čimbenika. Morfologija aurikularne ploštine na stražnjem dijelu lučnog grebena zdjelične kosti odgovara drugom stupnju po klasifikaciji Lovejoya i sur. (1985), što odgovara starosti od 25 do 30 godina.

**Patološke promjene:** prisutan je blagi degenerativni osteoartritis (osteofiti) na distalnoj lijevoj lisnoj kosti.

**Asocirani materijalni ostaci ili životinjske kosti:** desna nadlaktična kost, desna bedrena kost, desna goljениčna kost, desna zdjelična kost, 4 desna rebra adulta 20-25 godina; fragment zdjelične kosti subadulta mlađeg od 8 godina; fragment duge kosti subadulta starosti 0-1 godina.

22

**Čepin - Ovčara 2003.****Grob 23**

**Tafonomija:** kosti su vrlo dobro ušćuvane, svjetlo žute boje. Kosti su gracilne s rijetkom trabekularnom kosti. Prisutni su slijedeći koštani elementi: čeona kost, obje tjemene kosti, zatiljna kost, obje sljepoočne kosti, obje jagodične kosti, gornja i donja čeljust, obje lopatice, obje ključne kosti, obje zdjelične kosti, križna kost, lijeva skočna kost, lijeva petna kost, obje nadlaktične kosti, lijeva palčana kost, obje lakatne kosti, obje bedrene kosti, obje goljениčne kosti, obje lisne kosti, 7 vratnih, 10 prsnih i 3 slabinska kralješka te sva rebra.

**Spol:** radi se o kosturu djeteta.

**Starost u trenutku smrti:** doživljena starost u trenutku smrti procijenjena je na 8,5 do 9,5 godina. Starost je određena na temelju kronologije srašćivanja epifiza i dijafiza te kronologije razvoja i nicanja trajnih zubi.

**Patološke promjene:** prisutna je blaga zarasla cribra orbitalia. Uočen je blagi zarasli periostitis na lijevoj strani donje čeljusti što je vcezano uz apsces na decidualnom drugom kutnjaku.

*Asocirani materijalni ostaci ili životinjske kosti:* kosti stopala odrasle osobe; 1 rebro i fragment lubanje.

**23**

**Čepin - Ovčara 2003.**

**Grob 24**

**Gornji ukop**

*Tafonomija:* kosti su dobro ušćuvane, svjetlo žute boje. Kosti su gracilne s rijetkom trabekularnom kosti. Prisutni su slijedeći koštani elementi: čeona kost, obje tjemene kosti, zatiljna kost, obje sljepoočne kosti, obje jagodične kosti, gornja i donja čeljust, prsna kost, lijeva lopatica, lijeva ključna kost, obje zdjelične kosti, križna kost, obje nadlaktične kosti, obje palčane kosti, obje lakatne kosti, svi kralješci te 11 rebara s lijeve i 11 s desne strane.

*Spol:* ženski, na temelju: 1) morfologije zdjelične kosti koja pokazuje izrazito široki gornji veliki sjedni urez (incisura ischiadica major), i 2) morfologije donje čeljusti koja ima malu, špicastu bradu sa slabo izraženim tuberculum mentale i velikim kutom donje čeljusti.

*Starost u trenutku smrti:* doživljena starost u trenutku smrti procijenjena je na 55 do 60 godina. Starost je određena na temelju slijedećih čimbenika. Morfologija aurikularne ploštine na stražnjem dijelu lučnog grebena zdjelične kosti odgovara osmom stupnju po klasifikaciji Lovejoya i sur. (1985), što odgovara starosti od 55 do 60 godina.

*Patološke promjene:* prisutan je blagi degenerativni osteoartritis (porozitet) na lijevoj glenoidnoj fossi te na proksimalnoj lijevoj palčanoj kosti. Blagi degenerativni osteoartritis (osteofiti) prisutan je na distalnoj lijevoj nadlaktičnoj kosti te 3. slabinskom kralješku. Umjereni degenerativni osteoartritis (osteofiti) uočen je na distalnoj desnoj nadlaktičnoj kosti i proksimalnoj lakatnoj kosti. Jaki degenerativni osteoartritis (eburnacija) uočen je na desnom laktu te 3., 4. i 5. slabinskom kralješku.

*Asocirani materijalni ostaci ili životinjske kosti:* nisu prisutne u ušćuvanom uzorku.

**24**

**Čepin - Ovčara 2003.**

**Grob 24**

**Donji ukop**

*Tafonomija:* kosti su dobro ušćuvane, svjetlo žute boje. Kosti su gracilne s gustom trabekularnom kosti. Prisutni su slijedeći koštani elementi: čeona kost, obje tjemene kosti, zatiljna kost, obje sljepoočne kosti, obje jagodične kosti, gornja i donja čeljust, prsna kost, obje ključne kosti, obje lopatice, desna zdjelična kost, lijeva nadlaktična kost, desna palčana kost, desna lakatna kost, lijeva bedrena kost, lijeva lisna kost, 10 rebara na lijevoj i 3 na desnoj strani te 7 vratnih i 13 prsnih kralježaka.

**Spol:** ženski, na temelju: 1) morfologije zdjelične kosti koja pokazuje izrazito široki gornji veliki sjedni urez (incisura ischiadica major), i 2) morfologije donje čeljusti koja ima malu, špicastu bradu sa slabo izraženim tuberculum mentale i velikim kutom donje čeljusti.

**Starost u trenutku smrti:** doživljena starost u trenutku smrti procijenjena je na 35 do 40 godina. Starost je određena na temelju slijedećih čimbenika. Morfologija aurikularne ploštine na stražnjem dijelu lučnog grebena zdjelične kosti odgovara četvrtom stupnju po klasifikaciji Lovejoya i sur. (1985), što odgovara starosti od 35 do 40 godina.

**Patološke promjene:** uočen je blagi degenerativni osteoartritis (osteofiti) na 5., 6. i 7. vratnom te 6., 7. i 8. prsnom kralješku

**Asocirani materijalni ostaci ili životinjske kosti:** lijevo rebro mlađe odrasle osobe.

25

**Čepin - Ovčara 2003.**

**Grob 25**

**Tafonomija:** kosti su vrlo loše ušćuvane, svjetlo žute boje. Kosti su gracilne s gustom trabekularnom kosti. Prisutni su slijedeći koštani elementi čeona kost, obje tjemene kosti, zatiljna kost, obje sljepoočne kosti, obje jagodične kosti, gornja i donja čeljust te prsna kost.

**Spol:** ženski, na temelju opće gracilnosti dugih kostiju i debljine kortikalne kosti.

**Starost u trenutku smrti:** doživljena starost u trenutku smrti procijenjena je na 30 do 40 godina. Starost je određena na temelju gustoće trabekularne kosti te prisutnosti degenerativnih promjena na kostima.

**Patološke promjene:** uočena je blaga zarasla ektokranijalna poroznost na obje tjemene i zatiljnoj kosti.

**Asocirani materijalni ostaci ili životinjske kosti:** nisu prisutne u ušćuvanom uzorku.

26

**Čepin - Ovčara 2003.**

**Grob 27**

U uzorku su prisutne obje sljepoočne kosti subadulta starog između 1,5 - 3,5 godina.

27

**Čepin - Ovčara 2003.**

**Grob 28**

U uzorku je prisutno: lijeva palčana i lakatna kost te četiri fragmenta rebara odrasle muške osobe i desna strana gornje čeljusti subadulta starosti 4,5 - 5,5 godina. Tafonomijski kosti djeluju recentno.

28

**Čepin - Ovčara 2003.****Grob 29**

**Tafonomija:** kosti su vrlo loše ušćuvane, svjetlo žute boje. Kosti su robusne s gustom trabekularnom kosti. Prisutni su slijedeći koštani elementi: čeona kost, obje tjemene kosti, zatiljna kost, obje sljepoočne kosti, obje jagodične kosti i gornja čeljust.

**Spol:** muški, na temelju morfologije lubanje koja pokazuje zakošeno čelo, hrapavo i jako razvijeno zatiljno područje i velike mastoideuse te na temelju debljine kortikalne kosti.

**Starost u trenutku smrti:** doživljena starost u trenutku smrti procijenjena je na 20 do 30 godina. Starost je određena na temelju gustoće trabekularne kosti, obliteracije kranijalnih šavova te abrazije okluzalnih ploština zubi.

**Patološke promjene:** uočena je blaga zarasla ektokranijalna poroznost na čeonoj, obje tjemene i zatiljnoj kosti.

**Asocirani materijalni ostaci ili životinjske kosti:** fragmenti kranijuma subadulta.

29

**Čepin - Ovčara 2003.****Grob 30**

**Tafonomija:** kosti su loše ušćuvane, svjetlo žute boje.

U grobu su prisutni ostaci triju osoba:

- 1) obje tjemene kosti i zatiljna kost subadulta starog između 5 i 7 godina;
- 2) lijeva sljepoočna kost i lijeva lopatica subadulta mlađeg od jedne godine;
- 3) jedan vratni kralježak, desno rebro, fragment dijafize lisne kosti, fragment kranijuma i falanga ruke osobe stare između 30 - 40 godina.

**Patološke promjene:** nisu prisutne u ušćuvanom uzorku.

**Asocirani materijalni ostaci ili životinjske kosti:** nisu prisutne u ušćuvanom uzorku.

30

**Čepin - Ovčara 2003.****Grob 31**

**Tafonomija:** kosti su loše ušćuvane, svjetlo žute boje s tragom oksidacije metala na fragmentu kranijuma subadulta.

U grobu su prisutni ostaci dvije osobe:

- 1) fragmenti kranijuma, lijeve lopatice te donja čeljust sa svim prisutnim zubima odrasle muške osobe starosti 30-40 godina;

2) fragmenti kranijuma i lijeva strana gornje čeljusti subadulta starosti 1,5-2,5 godina.

**Patološke promjene:** nisu prisutne u ušćivanom uzorku.

**Asocirani materijalni ostaci ili životinjske kosti:** nisu prisutne u ušćivanom uzorku.

31

**Čepin - Ovčara 2003.**

**Grob 32**

**Tafonomija:** kosti su vrlo loše ušćuvane, svjetlo žute boje. Kosti su gracilne s gustom trabekularnom kosti. Prisutni su slijedeći koštani elementi: čeona kost, obje tjemene kosti, zatiljna kost, obje sljepoočne kosti, desna jagodična kost, fragment gornje čeljusti, lijevi iver, desna skočna kost, lijeva petna kost, fragment dijafize desne bedrene kosti i fragment dijafize desne lisne kosti.

**Spol:** ženski, na temelju opće gracilnosti dugih kostiju i debljine kostikalne kosti.

**Starost u trenutku smrti:** doživljena starost u trenutku smrti procijenjena je na 30 do 40 godina. Starost je određena na temelju gustoće trabekularne kosti, abrazije okluzalnih ploština zubi te prisutnosti degenerativnih promjena na kostima.

**Patološke promjene:** blagi degenerativni osteoarthritis (osteofiti) prisutan je na desnoj distalnoj bedrenoj kosti.

**Asocirani materijalni ostaci ili životinjske kosti:** lijeva jagodična kost i lijeva zdjelična kost djeteta; metatarzalna kost i falange stopala odrasle osobe koje tafonomijski izgledaju recentnije od ostatka uzorka..

32

**Čepin - Ovčara 2003.**

**Grob 33**

**Tafonomija:** kosti su vrlo loše ušćuvane, svjetlo žute boje. Kosti su gracilne s gustom trabekularnom kosti. Prisutni su slijedeći koštani elementi: čeona kost, obje tjemene kosti, zatiljna kost, obje sljepoočne kosti, obje jagodične kosti i gornja čeljust.

**Spol:** ženski, na temelju morfologije lubanje i debljine kortikalne kosti.

**Starost u trenutku smrti:** doživljena starost u trenutku smrti procijenjena je na 35 do 45 godina. Starost je određena na temelju gustoće trabekularne kosti i abrazije okluzalnih ploština zubi.

**Patološke promjene:** uočene su dvije frakture: 1) antemortalna dobro izremodelirana plitka depresijska fraktura nalazi se točno na sagitalnom šavu, 35 mm superiorno od lambde. Fraktura je veličine 25x21 mm, zaobljenih je rubova; 2) manja fraktura prisutna je 8 mm

inferiorno - lateralno (desno) od prve frakture. Veličine je 17x9 mm te je plića od prve. Uočena je blaga zarasla cribra orbitalia

*Asocirani materijalni ostaci ili životinjske kosti:* nisu prisutni u usčuvanom uzorku.

**33**

**Čepin - Ovčara 2003.**

**Grob 34**

U uzorku je prisutan samo kranijum, lijeva jagodična kost i lijeva strana gornje čeljusti odrasle ženske osobe starosti 30-40 godina.

*Patološke promjene:* uočena je blaga zarasla cribra orbitalia.

*Asocirani materijalni ostaci ili životinjske kosti:* nisu prisutne u usčuvanom uzorku.

**34**

**Čepin - Ovčara 2003.**

**Grob 39**

*Tafonomija:* kosti su vrlo dobro usčuvane, svijetlo žute boje. Kosti su robusne s rijetkom trabekularnom kosti i dobro razvijenim korteksom. Prisutni su slijedeći koštani elementi: obje tjemene kosti, zatiljna kost, obje sljepoočne kosti, desna jagodična kost, gornja i donja čeljust, obje lopatice, obje ključne kosti, prsna kost, obje zdjelične kosti, križna kost, oba ivera, lijeva skočna kost, obje petne kosti, obje nadlaktične kosti, obje lakatne kosti, obje palčane kosti, obje bedrene kosti, obje goljenične kosti, obje lisne kosti, svi kralješci te 11 lijevih i 10 desnih rebara.

*Spol:* muški, na temelju: 1) morfologije zdjelične kosti koja pokazuje izrazito uski gornji veliki sjedni urez, usko tijelo preponske kosti, široku zglobnu čašicu (acetabulum) i okomito orijentiranu bočnu kost, 2) morfologije lubanje koja pokazuje zakošeno čelo, hrapavo i jako razvijeno zatiljno područje i velike mastoideuse, i 3) morfologije donje čeljusti koja ima veliku, široku bradu s jako izraženim tuberculum mentale, širokim granama i gotovo okomitim kutom donje čeljusti.

*Starost u trenutku smrti:* doživljena starost u trenutku smrti procijenjena je na 50 do 55 godina. Starost je određena na temelju slijedećih čimbenika. Morfologija aurikularne ploštine na stražnjem dijelu lučnog grebena zdjelične kosti odgovara sedmom stupnju po klasifikaciji Lovejoya i sur. (1985), što odgovara starosti od 50 do 55 godina.

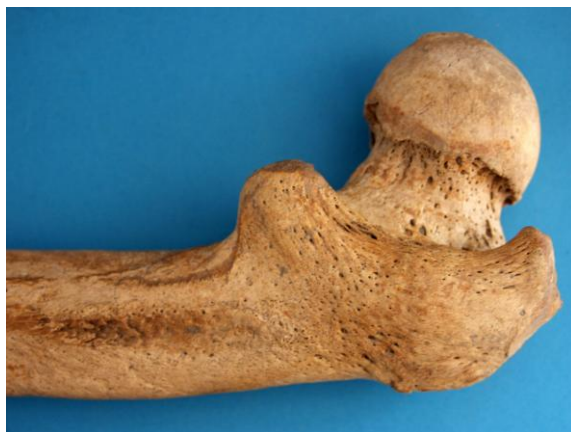*Patološke promjene:* na desnoj bedrenoj kosti uočen je jaki upalni proces koji se očituje po vretenastom zadebljanju i periostitisu (Slika 12.). Upala djeluje zaraslo ili u procesu zarašćivanja. Apozicija nove kosti najizraženija je na proksimalnoj trećini kosti - vratu bedrene kosti, velikom i malom trohanteru te lateralnom djelu proksimalne trećine dijafize. Mali trohanter na lijevoj strani je dva puta veći od desnog. Nema nikakvih naznaka da se radi o postraumatskom problemu. Morfološki, čitav proces sugerira sifilis. Na obje lisne kosti (ali

jače izraženo na lijevoj strani) prisutan je zarasli periostitis praćen blagim vretenastim zadebljanjem. Na desnoj tjemenoj kosti uočena je masivna antemortalna trauma. Trauma se očituje po četiri masivne i duge linije frakture koje tvore tzv. karakterističnu «paukovu mrežu». Mjesto udara nije vidljivo jer anteriorni dio lubanje postmortalno nedostaje. Kost je mjestimično blago utisnuta, a linije frakture, iako vidljive, dobro su izremodelirane. Nema znakova upalnog procesa.

Stara dobro zarasla depresijska fraktura prisutna je i na lijevoj tjemenoj kosti. Fraktura je veličine 6x6 mm te se očituje po zaobljenim rubovima i poroznom dnu.

Blagi degenerativni osteoartritis (osteofiti) prisutan je na obje glenoidne fosse, oba koljena te na 4. i 5. slabinskom kralješku. Umjereni degenerativni osteoartritis (osteofiti) prisutan je na 5., 6. i 7. vratnom kralješku te 10., 11. i 12. prsnom kralješku. Jaki degenerativni osteoartritis (osteofiti i mikro/makroporozitet) prisutan je na distalnoj lijevoj palčanoj kosti. Schmorlovi defekti prisutni su na 7., 8., 9., 10., 11. i 12. prsnom te 1., 2., 3. i 4. slabinskom kralješku.

**Asocirani materijalni ostaci ili životinjske kosti:** jedan vratni, jedan prsni i jedan slabinski kralježak te fragment gornje čeljusti odrasle osobe; dvije lijeve palčane kosti subadulta i odrasle osobe.



Slika 12. Upalni proces na prosimalnoj desnoj bedrenoj kosti.

35

**Čepin - Ovčara 2003.**

**Grob 40**

**Tafonomija:** kosti su vrlo dobro ušćuvane, svijetlo žute boje s tragovima oksidacije metala na dva prsna kralješka, rebru, desnoj zdjeličnoj kosti, desnoj palčanoj kosti i metakarpalnoj kosti. Kost su robusne s gustom trabekularnom kosti i dobro razvijenim korteksom. Prisutni su slijedeći koštani elementi: čeona kost, obje tjemene kosti, zatiljna kost, obje sljepoočne kosti, obje jagodične kosti, gornja i donja čeljust, obje lopatice, obje ključne kosti, prsna kost, obje zdjelične kosti, križna kost, oba ivera, obje skočne kosti, obje petne kosti, obje nadlaktične



kosti, obje lakatne kosti, obje palčane kosti, obje bedrene kosti, obje goljениčne kosti, obje lisne kosti, svi kralješci te 12 lijevih i 11 desnih rebara.

**Spol:** muški, na temelju: 1) morfologije zdjelične kosti koja pokazuje izrazito uski gornji veliki sjedni urez, usko tijelo preponske kosti, široku zglobnu čašicu (acetabulum) i okomito orijentiranu bočnu kost, 2) morfologije lubanje koja pokazuje zakošeno čelo, hrapavo i jako razvijeno zatiljno područje i velike mastoideuse, i 3) morfologije donje čeljusti koja ima veliku, široku bradu s jako izraženim tuberculum mentale, širokim granama i gotovo okomitim kutom donje čeljusti.

**Starost u trenutku smrti:** doživljena starost u trenutku smrti procijenjena je na 35 do 40 godina. Starost je određena na temelju slijedećih čimbenika. Morfologija aurikularne ploštine na stražnjem dijelu lučnog grebena zdjelične kosti odgovara četvrtom stupnju po klasifikaciji Lovejoya i sur. (1985), što odgovara starosti od 35 do 40 godina.

**Patološke promjene:** na desnoj goljениčnoj kosti i lokalizirano na srednjoj trećini desne lisne kosti uočen je blagi zarasli periostitis. Schmorlovi defekti prisutni su na 5., 6., 7., 8., 9., 10. i 11. prsnom kralješku. Na superiornoj desnoj zgloбноj ploštini 2. vratnog kralješka nalazi se litički defekt veličine 3x4 mm koji ima porozno dno. Blaga zarasla ektokranijalna poroznost uočena je na čeonj, obje tjemene i zatiljnoj kosti.

**Asocirani materijalni ostaci ili životinjske kosti:** lijeva skočna kost i desni iver odrasle osobe te luk kralješka i distalna lijeva bedrena kost subadulta.

**36**

**Čepin - Ovčara 2003.**

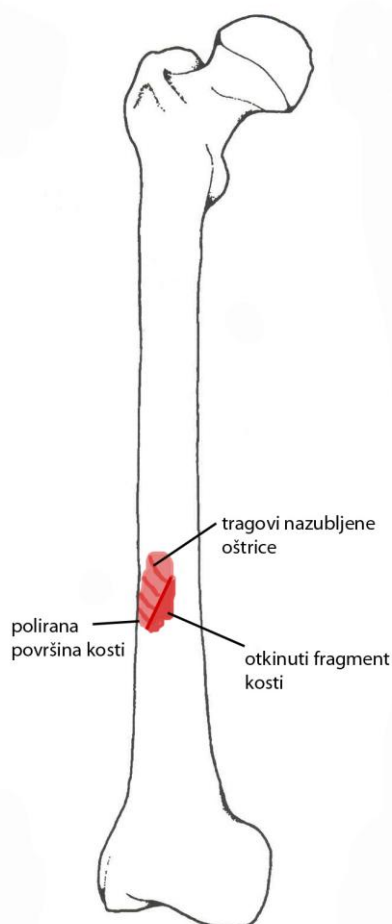
**Grobovi 41-45**

U uzorku je prisutno:

- 2 lijeve bedrene kosti (2 muškarca)
- 5 desnih bedrenih kosti (2 muškarca; 3 žene)
- 6 lijevih goljениčnih kosti (2 muškarca; 3 žene; 1 subadult)
- 3 desne goljениčne kosti (2 muškarca; 1 žena)
- 3 lijeve nadlaktične kosti (1 muškarac; 1 žena; 1 subadult)
- 3 desne nadlaktične kosti (2 muškarca; 1 žena)
- 3 lijeve laktne kosti
- 1 desna lakatna kost
- 1 lisna kost (subadult)
- 2 gornje čeljusti
- 6 donjih čeljusti (3 muškarca; 3 žene)
- 1 lijeva zdjelična kost (muškarac)
- 1 desna zdjelična kost (muškarac)

**MBOU (Minimalni Broj Osoba u Uzorku) = 8**

**Patološke promjene:** na desnoj bedrenoj kosti odraslog muškarca uočeno je više vrlo vjerojatnih perimortalnih posjekotina (Slika 13.). Najveći defekt nalazi se 160 mm superiorno od distalnog kraja. Orijentiran je u pravcu gore medijalno – dolje lateralno (Slika 14.). Defekt je dugačak 17 mm, a fragment otkinute kosti koji je nastao prilikom vađenja instrumenta nije prisutan. Površina kosti na kojoj se nalazio je veličine 16×7 mm. Na poliranoj površini kosti koja iznosi 20×9 mm jasno su vidljive paralelne linije (cca 6 linija) okomite na inicijalni rez. Linije su najvjerojatnije posljedica nazubljenog oštrobridnog instrumenta. Nema tragova zarašćivanja niti upalno procesa.



Slika 13. Shematski prikaz položaja perimortalne posjekotine na desnoj bedrenoj kosti.



Slika 14. Najveća perimortalna posjekotina na desnoj bedrenoj kosti odraslog muškarca. Superiorno od ove posjekotine vide se još dvije plitke perimortalne traume.

37

**Čepin - Ovčara 2003.**

**Grob 46**

**Tafonomija:** kosti su dobro ušćuvane, svijetlo žute boje s tragovima oksidacije metala na lijevoj ključnoj kosti i 7. desnom rebrom. Kosti su robusne s rijetkom trabekularnom kosti i dobro razvijenim korteksom. Prisutni su slijedeći koštani elementi: donja čeljust, lijeva lopatica, lijeva ključna kost, prsna kost, lijeva zdjelična kost, lijeva nadlaktična kost, obje lakatne kosti, obje palčane kosti, lijeva bedrena kost, lijeva goljenična kost, svi prsni i svi slabinski kralješci te 8 lijevih i 6 desnih rebara.

**Spol:** muški, na temelju: 1) morfologije zdjelične kosti koja pokazuje izrazito uski gornji veliki sjedni urez, usko tijelo preponske kosti, široku zglobnu čašicu (acetabulum) i okomito orijentiranu bočnu kost, 2) morfologije donje čeljusti koja ima veliku, široku bradu s jako izraženim tuberculum mentale, širokim granama i gotovo okomitim kutom donje čeljusti.

**Starost u trenutku smrti:** doživljena starost u trenutku smrti procijenjena je na 45 do 50 godina. Starost je određena na temelju slijedećih čimbenika. Morfologija aurikularne ploštine na stražnjem dijelu lučnog grebena zdjelične kosti odgovara šestom stupnju po klasifikaciji Lovejoya i sur. (1985), što odgovara starosti od 35 do 40 godina.

**Patološke promjene:** uočena je antemortalna, dobro zarašla fraktura 6. desnog rebra. Blagi degenerativni osteoartritis (osteofiti) uočen je na desnom zglobu donje čeljusti, desnoj

proksimalnoj lakatnoj i palčanoj kosti, lijevom kuku, obje distalne palčane kosti i lijevoj distalnoj lakatnoj kosti, lijevom iveru, na 7., 8., 9. i 10. prsnom kralješku te 4. i 5. slabinskom kralješku. Umjereni degenerativni osteoartritis (osteofiti) uočen je na 1. metakarpalnoj kosti i falangi šake. Jaki degenerativni osteoartritis (eburnacija) prisutan je na 1., 2., 3., 4., 5., 7. i 8. prsnom kralješku. Blagi aktivni periostitis uočen je na 5. lijevom rebru. Na srednjoj trećini lateralne strane lijeve goljениčne kosti prisutno je blago zadebljenje kosti i blagi zarasli periostitis. Schmorlovi defekti prisutni su na 5., 6., 7., 8., 9., 10., 11. i 12. prsnom te 1. i 2. slabinskom kralješku.

**Asocirani materijalni ostaci ili životinjske kosti:** dva kralješka idva rebra odrasle osobe.

38

**Čepin - Ovčara 2003.**

**Grob 47**

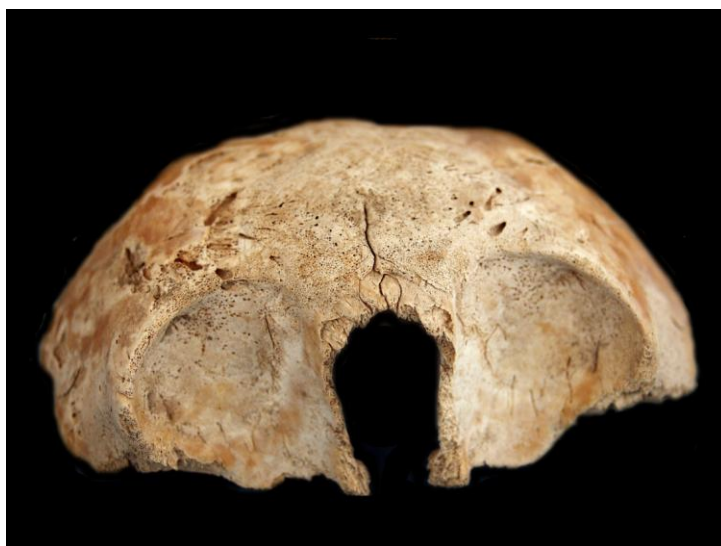
**Tafonomija:** kosti su vrlo loše ušćuvane, svjetlo žute boje. Kosti su gracilne s gustom trabekularnom kosti. Prisutni su slijedeći koštani elementi: čeona kost i obje tjemene kosti,.

**Spol:** radi se o kosturu djeteta.

**Starost u trenutku smrti:** doživljena starost u trenutku smrti procijenjena je na 0,5 do 1,5 godina. Starost je određena na temelju debljine kranija.

**Patološke promjene:** uočen je jaki aktivni periostitis na čeonoj kosti (na frontalnim sinusima, lijevoj i desnoj posteriornoj strani čeone kosti, u orbitama), lijevoj tjemenoj kosti i klinastoj kosti (Slika 15.).

**Asocirani materijalni ostaci ili životinjske kosti:** vratni kralježak, lijevi iver i metakarpalna kost odrasle osobe.



Slika 15. Jaki aktivni periostitis na fragmentu lubanje.

39

**Čepin - Ovčara 2003.****Grob 48**

**Tafonomija:** kosti su vrlo dobro ušćuvane, svijetlo žute boje. Kosti su robusne s rijetkom trabekularnom kosti i dobro razvijenim korteksom. Prisutni su slijedeći koštani elementi: čeona kost, obje tjemene kosti, zatiljna kost, obje sljepoočne kosti, obje jagodične kosti, gornja i donja čeljust, obje lopatice, obje ključne kosti, obje zdjelične kosti, križna kost, desna skočna kost, desna petna kost, obje nadlaktične kosti, obje lakatne kosti, obje palčane kosti, obje bedrene kosti, obje goljenične kosti, obje lisne kosti, 7 vratnih, 13 prsnih i 5 slabinskih kralježaka te 13 lijevih i 10 desnih rebara.

**Spol:** muški, na temelju: 1) morfologije zdjelične kosti koja pokazuje izrazito uski gornji veliki sjedni urez, usko tijelo preponske kosti, široku zglobnu čašicu (acetabulum) i okomito orijentiranu bočnu kost, 2) morfologije lubanje koja pokazuje zakošeno čelo, hrapavo i jako razvijeno zatiljno područje i velike mastoideuse, i 3) morfologije donje čeljusti koja ima veliku, široku bradu s jako izraženim tuberculum mentale, širokim granama i gotovo okomitim kutom donje čeljusti.

**Starost u trenutku smrti:** doživljena starost u trenutku smrti procijenjena je na više od 60 godina. Starost je određena na temelju slijedećih čimbenika. Morfologija aurikularne ploštine na stražnjem dijelu lučnog grebena zdjelične kosti odgovara devetom stupnju po klasifikaciji Lovejoya i sur. (1985), što odgovara starosti od 60+ godina.

**Patološke promjene:** otok blagog aktivnog periostitisa prisutan je na laterlanoj strani desne goljenične kosti. Umjereni zarasli periostitis uočen je duž medijalne strane dijafize obje goljenične kosti te duž medijalne strane lijeve lisne kosti (jače na proksimalnoj polovici). Blagi degenerativni osteoartritis (osteofiti) prisutan je na lijevom ramenu. Blagi degenerativni osteoartritis (osteofiti i porozitet) prisutan je na 1., 2., 5., 7., 8., 9. i 10. prsnom kralješku te lijevom kuku. Umjereni degenerativni osteoartritis (osteofiti) prisutan je na desnom ramenu, desnom kuku, 5., 6. i 7. vratnom te 11., 12. i 13. prsnom kralješku. Jaki degenerativni osteoartritis (osteofiti) prisutan je na 4. i 5. slabinskom kralješku. Prisutna je koštana ankiloza 3. i 4. vratnog kralješka, 4. i 5. prsnog kralješka te 1. i 2. slabinskog kraljaška.

**Asocirani materijalni ostaci ili životinjske kosti:** desna ključna kost, dvije lijeve i jedna desna skočna kost, fragment desne lisne kosti i nekoliko fragmenata rebara odrasle osobe. Tafonomijski kosti djeluju recentnije od ostatka uzorka.

40

**Čepin - Ovčara 2003.****Grob 50**

**Tafonomija:** kosti su dobro ušćuvane, svjetlo žute boje. Robusne su, s gustom trabekularnom kosti. Prisutni su slijedeći koštani elementi: obje lopatice, obje ključne kosti, prsna kost, obje zdjelične kosti, križna kost, obje skočne kosti, obje petne kosti, obje nadlaktične kosti, obje

palčane kosti, obje lakatne kosti, obje bedrene kosti, obje goljenične kosti, obje lisne kosti, 1 vratni, 12 prsnih i 5 slabinskih kralježaka, te 2 lijeva i 11 desnih rebara.

**Spol:** muški, na temelju morfologije zdjelične kosti koja pokazuje izrazito uski gornji veliki sjedni urez, usko tijelo preponske kosti, široku zglobnu čašicu (acetabulum) i okomito orijentiranu bočnu kost te opće robusnosti dugih kostiju.

**Starost u trenutku smrti:** doživljena starost u trenutku smrti procijenjena je na 20 do 25 godina. Starost je određena na temelju slijedećih čimbenika. Morfologija aurikularne ploštine na stražnjem dijelu lučnog grebena zdjelične kosti odgovara prvom stupnju po klasifikaciji Lovejoya i sur. (1985), što odgovara starosti od 20 do 25 godina.

**Patološke promjene:** uočen je upalni proces koji se očituje po blagom aktivnom periostitisu na proksimalnoj lijevoj lisnoj kosti to blagom zadebljanju i blagom zaraslom periostitisu na distalnoj trećini desne lisne kosti. Schmorolovi defekti su prisutni na 7., 8., 9., 10., 11. i 12. prsnom te 2. slabinskom kralješku. Uočeni su benigni kortikalni defekti na hvatištu za mišić pectoralis major na obje nadlaktične kosti (jače na desnoj).

**Asocirani materijalni ostaci ili životinjske kosti:** desna nadlaktična kost, desna bedrena kost, desna goljenična kost, desna zdjelična kost, 4 desna rebra adulta 20-25 godina; fragment zdjelične kosti subadulta mlađeg od 8 godina; fragment duge kosti subadulta starosti 0-1 godina.

## 41

**Čepin - Ovčara 2003.**

**Grob 51**

**Tafonomija:** kosti su vrlo loše ušćuvane, svjetlo žute boje. Kosti su gracilne s gustom trabekularnom kosti. Prisutni su slijedeći koštani elementi: desna bedrena kost, desna goljenična kost i desna lisna kost.

**Spol:** radi se o kosturu djeteta.

**Starost u trenutku smrti:** doživljena starost u trenutku smrti procijenjena je na 10 do 13 godine. Starost je određena na temelju veličine dijafiza dugih kostiju.

**Patološke promjene:** nisu prisutne u ušćuvanom uzorku.

## 42

**Čepin - Ovčara 2003.**

**Grob 52**

**Tafonomija:** kosti su vrlo dobro ušćuvane, svjetlo žute boje. Kosti su gracilne s rijetkom trabekularnom kosti. Prisutni su slijedeći koštani elementi: čeona kost, obje tjemene kosti, zatiljna kost, obje sljepoočne kosti, obje jagodične kosti, gornja i donja čeljust, prsna kost, obje ključne kosti, obje lopatice, obje zdjelične kosti, križna kost, obje skočne kosti, obje

petne kosti, obje nadlaktične kosti, obje palčane kosti, obje lakatne kosti, obje bedrene kosti, obje goljenične kosti, obje lisne kosti, 4 vratna, 12 prsnih i 5 sloabinskih kralježaka te 11 rebara na lijevoj i 10 na desnoj strani.

**Spol:** ženski, na temelju: 1) morfologije zdjelične kosti koja pokazuje izrazito široki gornji veliki sjedni urez (incisura ischiadica major), i 2) morfologije donje čeljusti koja ima malu, špicastu bradu sa slabo izraženim tuberculum mentale i velikim kutom donje čeljusti.

**Starost u trenutku smrti:** doživljena starost u trenutku smrti procijenjena je na 40 do 45 godina. Starost je određena na temelju slijedećih čimbenika. Morfologija aurikularne ploštine na stražnjem dijelu lučnog grebena zdjelične kosti odgovara petom stupnju po klasifikaciji Lovejoya i sur. (1985), što odgovara starosti od 40 do 45 godina.

**Patološke promjene:** uočen je blagi degenerativni osteoartritis (osteofiti) na 3., 4., 5., 6. i 7. prsnom te 4. i 5. slabinskom kralješku. Blagi degenerativni osteoartritis (osteofiti + porozitet) prisutna je na desnoj distalnoj lakatnoj kosti. Jaki degenerativni osteoartritis (eburnacija) uočen je na 4. i 5. slabinskom kralješku te lijevom haluxu. Prisutan je benigni koritikalni defekt na hvatištu za mišić deltoideus na obje nadlaktične kosti.

**Asocirani materijalni ostaci ili životinjske kosti:** nisu prisutne u ušćivanom uzorku.

43

**Čepin - Ovčara 2003.**

**Grob 53**

**Tafonomija:** kosti su vrlo loše ušćuvane, svijetlo žute boje. Kosti su robusne s rijetkom trabekularnom kosti i dobro razvijenim korteksom. Prisutni su slijedeći koštani elementi: čeona kost, obje tjemene kosti, zatiljna kost, obje sljepoočne kosti, obje jagodične kosti i gornja čeljust.

**Spol:** muški, na temelju morfologije lubanje koja pokazuje zakošeno čelo, hrapavo i jako razvijeno zatiljno područje i velike mastoideuse.

**Starost u trenutku smrti:** doživljena starost u trenutku smrti procijenjena je na 50 do 60 godina. Starost je određena na temelju abrazije okluzalnih ploština zubi, obliteracije kranijalnih šavova te debljine kortikalne kosti.

**Patološke promjene:** uočena je hipervaskularizirana kost iznad desne orbite.

**Asocirani materijalni ostaci ili životinjske kosti:** lijeva skočna kost i desni iver odrasle osobe te luk kralješka i distalna lijeva bedrena kost subadulta.

44

**Čepin - Ovčara 2003.****Grob 54**

U uzorku su prisutni ostaci više osoba:

- 1) obje goljениčne kosti, obje lisne kosti, obje petne kosti, desna skočna kost te metatarzalne i tarzalne kosti subadulta starog između 13-15 godina;
- 2) donja čeljust i lijeva nadlaktična kost, muškarca starog između 30-40 godina;
- 3) lijeva nadlaktična kost, prsni kralježak i 3. desno rebro odrasle (najvjerojatnije ženske) osobe 30-40 godina starosti;
- 4) lijeva zdjelična kost subadulta starog između 9-12 godina;
- 5) desna palčana kost subadulta mlađeg od jedne godine;
- 6) vratni kralježak, karpalna kost te metakarpalne kosti odrasle osobe (tafonomijski kosti djeluju recentnije od ostatka uzorka).

45

**Čepin - Ovčara 2003.****Grob 55**

U uzorku je prisutno:

- 1) lijeva palčana kost, fragmenti zdjelične kosti, desna bedrena kost, dva slabinska kralješka i fragment skočne kosti starije odrasle osobe.
- 2) lijeva goljениčna kost, desna lisna kost, fragmenti rebara i metatarzalne kosti odrasle osobe (tafonomijski kosti djeluju recentnije od ostatka uzorka).

46

**Čepin - Ovčara 2003.****Grob 56**

**Tafonomija:** kosti su dobro ušćuvane, svijetlo žute boje. Kosti su robusne s rijetkom trabekularnom kosti i dobro razvijenim korteksom. Prisutni su slijedeći koštani elementi: čeona kost, obje tjemene kosti, zatiljna kost, obje sljepoočne kosti, obje jagodične kosti, gornja i donja čeljust, obje lopatice, prsna kost, lijeva zdjelična kost i križna kost.

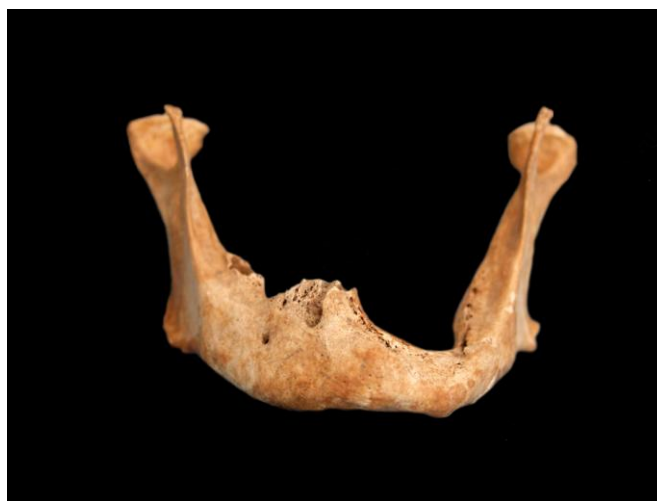**Spol:** muški, na temelju: 1) morfologije zdjelične kosti koja pokazuje izrazito uski gornji veliki sjedni urez, usko tijelo preponske kosti, široku zglobnu čašicu (acetabulum) i okomito orijentiranu bočnu kost, 2) morfologije lubanje koja pokazuje zakošeno čelo, hrapavo i jako razvijeno zatiljno područje i velike mastoideuse, i 3) morfologije donje čeljusti koja ima veliku, široku bradu s jako izraženim tuberculum mentale, širokim granama i gotovo okomitim kutom donje čeljusti.

**Starost u trenutku smrti:** doživljena starost u trenutku smrti procijenjena je na 50 do 55 godina. Starost je određena na temelju slijedećih čimbenika. Morfologija aurikularne ploštine na stražnjem dijelu lučnog grebena zdjelične kosti odgovara sedmom stupnju po klasifikaciji Lovejoya i sur. (1985), što odgovara starosti od 50 do 55 godina.



**Patološke promjene:** na lijevoj strani donje čeljusti prisutan je masivni antemortalni defekt (Slika 16.). Najvjerojatnije se radi o antemortalnoj posjekotina koja je u potpunosti rascjepila kost u razini od prvog sjekutića do trećeg kutnjaka. Od sjekutića do drugog pretkutnjaka kost je dobro izremodelirana, a na mjestu drugog pretkutnjaka i drugog kutnjaka prisutna je kanalić veličine 18×2 mm. Debljina donje čeljusti, na desnoj strani iznosi 23 mm, a na lijevoj 13 mm. Blagi degenerativni osteoartritis (osteofiti i porozitet) prisutan je na obje glenoidne fosse, oba zgloba donje čeljusti te lijevom acetabulumu.

**Asocirani materijalni ostaci ili životinjske kosti:** lijeva zdjelična kost i lijevi iver muške odrasle osobe 30-40 godina starosti.



Slika 16. Antemortalni defekt na donjoj čeljusti. Ozljeda je najvjerojatnije nanesena oštrobridnim predmetom.

47

**Čepin - Ovčara 2003.**

**Grob 57**

**Tafonomija:** kosti su dobro ušćuvane, svijetlo žute boje s tragovima oksidacije metala na desnoj distalnoj palčanoj i lakatnoj kosti, slabinskom kralješku, rebrima te metakarpalnoj kosti. Kosti su robusne s rijetkom trabekularnom kosti i dobro razvijenim korteksom. Prisutni su slijedeći koštani elementi: donja čeljust, obje lopatice, lijeva ključna kost, prsna kost, obje zdjelične kosti, križna kost, desna skočna kost, desna petna kost, obje nadlaktične kosti, obje palčane kosti, obje lakatne kosti, obje bedrene kosti, 5 vratnih, 11 prsnih i 5 slabinskih kralježaka te 11 lijevih i 12 desnih rebara.

**Spol:** muški, na temelju: 1) morfologije zdjelične kosti koja pokazuje izrazito uski gornji veliki sjedni urez, usko tijelo preponske kosti, široku zglobnu čašicu (acetabulum) i okomito orijentiranu bočnu kost, 2) morfologije donje čeljusti koja ima veliku, široku bradu s jako izraženim tuberculum mentale, širokim granama i gotovo okomitim kutom donje čeljusti.

**Starost u trenutku smrti:** doživljena starost u trenutku smrti procijenjena je na 45 do 50 godina. Starost je određena na temelju slijedećih čimbenika. Morfologija aurikularne ploštine

na stražnjem dijelu lučnog grebena zdjelične kosti odgovara šestom stupnju po klasifikaciji Lovejoya i sur. (1985), što odgovara starosti od 45 do 50 godina.

**Patološke promjene:** blagi degenerativni osteoartritis (osteofiti) prisutan je na proksimalnoj lijevoj lakatnoj kosti, oba acetabuluma, 12. prsnom te 3., 4. i 5. slabinskom kralješku. Jaki degenerativni osteoartritis (eburnacija) prisutan je na 3. vratnom kralješku. Benigni kortikalni defekt uočen je na hvatištu mišića biceps brachii na obje palčane kosti.

**Asocirani materijalni ostaci ili životinjske kosti:** jedan vratni kralježak i desna skočna kost odrasle (najvjerojatnije ženske) osobe.

48

**Čepin - Ovčara 2003.**

**Grob 58**

**Tafonomija:** kosti su dobro ušćuvane, svijetlo žute boje. Kosti su gracilne s rijetkom trabekularnom kosti i dobro razvijenim korteksom. Prisutni su slijedeći koštani elementi: čeona kost, obje tjemene kosti, zatiljna kost, obje sljepoočne kosti, obje jagodične kosti, gornja i donja čeljust, obje lopatice, obje ključne kosti, prsna kost, obje zdjelične kosti, križna kost, obje nadlaktične kosti, obje palčane kosti, obje lakatne kosti, obje bedrene kosti, desna goljenična kost, 2 vratna, 9 prsnih i 5 slabinskih kralježaka te 6 lijevih i 5 desnih rebara.

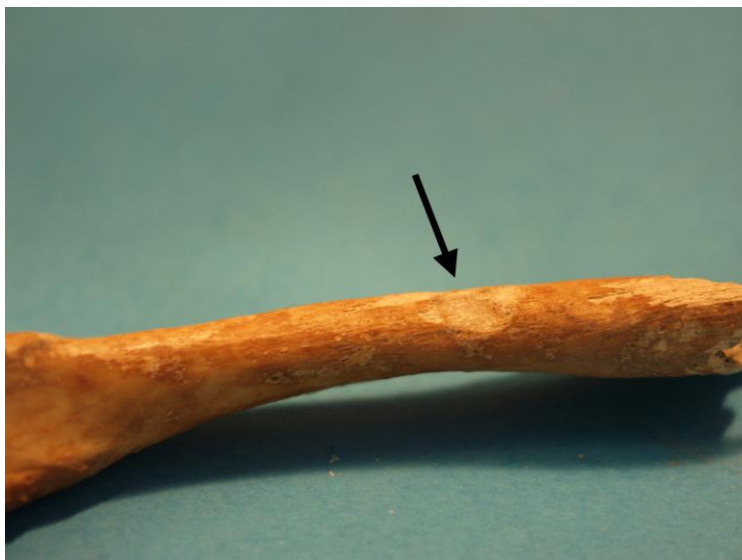**Spol:** ženski, na temelju: 1) morfologije zdjelične kosti koja pokazuje izrazito široki gornji veliki sjedni urez (incisura ischiadica major), i 2) morfologije donje čeljusti koja ima malu, špicastu bradu sa slabo izraženim tuberculum mentale i velikim kutom donje čeljusti.

**Starost u trenutku smrti:** doživljena starost u trenutku smrti procijenjena je na 45 do 50 godina. Starost je određena na temelju slijedećih čimbenika. Morfologija aurikularne ploštine na stražnjem dijelu lučnog grebena zdjelične kosti odgovara šestom stupnju po klasifikaciji Lovejoya i sur. (1985), što odgovara starosti od 45 do 50 godina.

**Patološke promjene:** moguća perimortalna posjekotina nalazi se na posteriornom dijelu lateralne trećine desne ključne kosti (Slika 17.). Defekt je romboidnog oblika, veličine 7×5 mm. Površina defekta je gotovo ispolirana, a boja kosti vrlo slična okolnoj.

Uočena je i stara zarašla fraktura superiorne epifizne ploče 1. slabinskog kralješka. Blagi degenerativni osteoartritis (osteofiti) prisutan je na obje glenoidne fosse te oba koljena. Jaki degenerativni osteoartritis (eburnacija i umjereni osteoartritis) prisutan je na 4. i 5. slabinskom kralješkom te križnoj kosti.

**Asocirani materijalni ostaci ili životinjske kosti:** prsna kost mlađe odrasle osobe; prsni kralježak subadulta.



Slika 17. Moguća perimortalna posjekotina na desnoj ključnoj kosti.

49

**Čepin - Ovčara 2003.**

**Grob 59**

**Tafonomija:** kosti su vrlo dobro ušćuvane, svjetlo žute boje. Kosti su gracilne s gustom trabekularnom kosti. Prisutni su slijedeći koštani elementi: čeona kost, obje tjemene kosti, zatiljna kost, obje sljepoočne kosti, obje jagodične kosti, gornja i donja čeljust, obje lopatice, obje ključne kosti, prsna kost, obje zdjelične kosti, križna kost, obje skočne kosti, lijeva petna kost, obje nadlaktične kosti, obje palčane kosti, obje lakatne kosti, obje bedrene kosti, obje goljenične kosti, svi kralješci te 11 s lijeve i 12 rebara s desne strane.

**Spol:** radi se o kosturu djeteta.

**Starost u trenutku smrti:** doživljena starost u trenutku smrti procijenjena je na 11,5 do 12,5 godina. Starost je određena na temelju kronologije nicanja i razvoja mliječnih i stalnih zubi te na temelju srašćivanja epifiza i dijafiza dugih kostiju.

**Patološke promjene:** prisutna je umjerena aktivna cribra orbitalia. Prisutan je blagi benigni kortikalni defekt na hvatištu mišića *pectoralis major* na obje nadlaktične kosti.

**Asocirani materijalni ostaci ili životinjske kosti:** desna lopatica subadulta; dva kralješka, lijevi iver i lijeva skočna kost odrasle osobe te životinjska kost.

50

**Čepin - Ovčara 2003.**

**Grob 60**

**Tafonomija:** kosti su vrlo loše ušćuvane, svijetlo žute boje s tragovima oksidacije metala na desnoj lopatici. Kosti su robusne s rijetkom trabekularnom kosti i dobro razvijenim

korteksom. Prisutni su slijedeći koštani elementi: čeona kost, obje tjemene kosti, zatiljna kost, desna sljepoočna kost, desna jagodična kost, gornja i donja čeljust, desna lopatica, desna ključna kost, desna nadlaktična kost, obje palčane kosti, obje lakatne kosti, obje bedrene kosti, desna goljenična kost, 6 vratnih, 5 prsnih kralježaka te 3 desna rebra.

**Spol:** muški, na temelju: 1) morfologije lubanje koja pokazuje zakošeno čelo, hrapavo i jako razvijeno zatiljno područje i velike mastoideuse, i 2) morfologije donje čeljusti koja ima veliku, široku bradu s jako izraženim tuberculum mentale, širokim granama i gotovo okomitim kutom donje čeljusti.

**Starost u trenutku smrti:** doživljena starost u trenutku smrti procijenjena je na 45 do 55 godina. Starost je određena na temelju abrazije okluzalnih ploština zubi, degenerativnih promjena na kostima te debljine kortikalne kosti.

**Patološke promjene:** blagi degenerativni osteoartritis (osteofiti) prisutan je na desnom ramenu te 2. i 3. prsnom kralješku. Uočena je blaga osifikacija apikalnog ligamenta na 2. vratnom kralješku.

**Asocirani materijalni ostaci ili životinjske kosti:** nisu prisutne u ušćivanom uzorku.

51

Čepin - Ovčara 2003.

Grob 61

Gornji ukop

**Tafonomija:** kosti su loše ušćuvane, svijetlo žute boje. Kosti su gracilne s rijetkom trabekularnom. Prisutni su slijedeći koštani elementi: obje lopatice, lijeva ključna kost, prsna kost, križna kost, obje nadlaktične kosti, lijeva palčana kost, svi kralješci te 12 lijevih i 7 desbih rebara.

**Spol:** ženski, na temelju opće gracilnosti dugih kostiju te debljine kortikalne kosti.

**Starost u trenutku smrti:** doživljena starost u trenutku smrti procijenjena je na 55 do 60 godina. Starost je određena na temelju gustoće trabekularne kosti, debljine kortikalne kosti te prisutnosti degenerativnih promjena na kostima.

**Patološke promjene:** blagi degenerativni osteoartritis (osteofiti) prisutan je na lijevom ramenu, 3. i 4. vratnom, 5., 6., 7. i 8. prsnom te 5. slabinskom kralješku. Umjereni degenerativni osteoartritis (osteofiti + porozitet) prisutan je na 4., 5., 6. i 7. vratnom te 1. prsnom kralješku. Jaki degenerativni osteoartritis (eburnacija) prisutan je na 4., 5. i 6. vratnom kralješku. Koštana ankiloza zamijećena je na 2. i 3. vratnom kralješku.

**Asocirani materijalni ostaci ili životinjske kosti:** 1) desna lopatica i vratni kralježak subadulta 10-13 godina starosti; 2) fragmenti lubanje, lijeva palčana kost, prsni kralježak, lijeva skočna kost te rebra odrasle osobe.

**Čepin - Ovčara 2003.**  
**VIŠAK IZ GROBA 61**

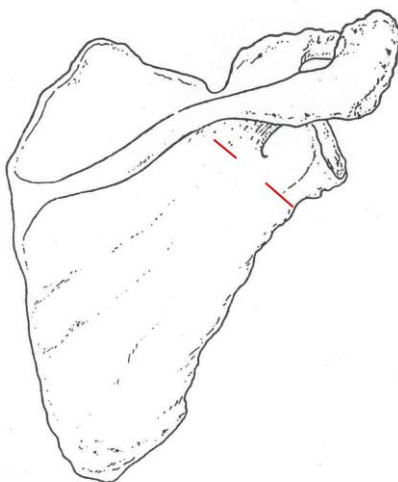
*Tafonomija:* prisutna je samo desna lopatica i 7. vratni kralježak.

*Spol:* radi se o kosturu djeteta.

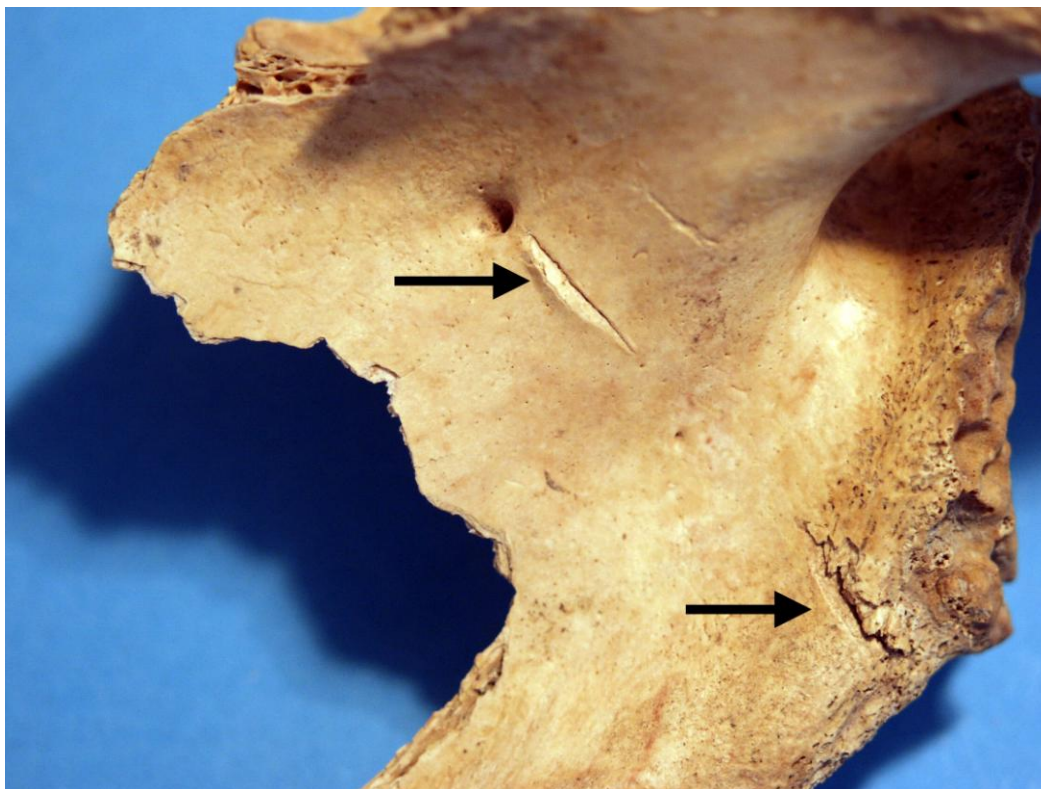
*Starost u trenutku smrti:* doživljena starost u trenutku smrti procijenjena je na 10 do 13 godine. Starost je određena na temelju veličine prisutnih kostiju i stupnja spajanja epifiznih ploča.

***Patološke promjene:***

- 1) jedna perimortalna posjekotina prisutna je na posteriornoj strani desne lopatice (Slike 18. i 19.). Riječ je o posjekotini koja se, zbog konveksnosti posteriorne ploštine lopatice sastoji od dva dijela. Dublji dio posjekotine nalazi se 6 mm inferiorno od glenoidne fosse, dug je 9 mm, a zasječena kost je duljine 2 mm. Drugi dio posjekotine, puno plići, nalazi se 24 mm inferiorno od akromiona a dugačak je 10 mm. Čitava posjekotina ima duljinu od 36 mm i nanescena je iz smjera odozdo prema gore.
- 2) druga posjekotina nalazi se na 7. vratnom kralješku, na posteriornoj strani lijeve superiorne zglobne ploštine. Posjekotina je dugačka 5 mm i nije otkinula kost. Nanesena je iz smjera odozgo prema dolje.



Slika 18. Shematski prikaz položaja perimortalnih posjekotina na desnoj lopatici.



Slika 19. Perimortalna posjekotina na desnoj lopatici.

52

Čepin - Ovčara 2003.

Grob 61

Donji ukop

**Tafonomija:** kosti su loše ušćuvane, svijetlo žute boje s tragovima oksidacije metala na obje palčane kosti, lijevoj lakatnoj kosti, metakarpalnoj kosti te prsnim kralješcima. Kosti su robusne s gustom trabekularnom kosti i dobro razvijenim korteksom. Prisutni su slijedeći koštani elementi: donja čeljust, lijeva lopatica, lijeva ključna kost, prsna kost, križna kost, lijevi iver, desna skočna kost, obje nadlaktične kosti, obje palčane kosti, obje lakatne kosti, 3 vratna, 11 prsnih i 3 slabinska kralješka te 11 lijevih i 8 desnih rebara.

**Spol:** muški, na temelju: morfologije donje čeljusti koja ima veliku, široku bradu s jako izraženim tuberculum mentale, širokim granama i gotovo okomitim kutom donje čeljusti, debljine kortikalne kosti te opće robusnosti dugih kostiju.

**Starost u trenutku smrti:** doživljena starost u trenutku smrti procijenjena je na 25 do 30 godina. Starost je određena na temelju abrazije okluzalnih ploština zubi, gustoće trabekularne kosti te debljine kortikalne kosti.

**Patološke promjene:** nisu prisutne u ušćuvanom uzorku.

**Asocirani materijalni ostaci ili životinjske kosti:** nisu prisutne u ušćuvanom uzorku.

53

**Čepin - Ovčara 2003.****Grob 62**

**Tafonomija:** kosti su vrlo dobro ušćuvane, svijetlo žute boje s tragovima oksidacije metala na desnoj tjemennoj kosti, lijevoj lopatici, prsnom kralješku te rebru. Kosti su robusne s rijetkom trabekularnom kosti i dobro razvijenim korteksom. Prisutni su slijedeći koštani elementi: čeona kost, obje tjemene kosti, zatiljna kost, obje sljepoočne kosti, obje jagodične kosti, gornja čeljust, lijeva lopatica, obje ključne kosti, lijeva zdjelična kost, desni iver, desna skočna kost, desna nadlaktična kost, lijeva lakatna kost, desna palčana kost, obje bedrene kosti, desna goljениčna kost, desna lisna kost, 2 vratna, 9 prsnih i 3 slabinska kralješka te 9 lijevih i 11 desnih rebara.

**Spol:** muški, na temelju: 1) morfologije zdjelične kosti koja pokazuje izrazito uski gornji veliki sjedni urez, usko tijelo preponske kosti, široku zglobovu čašicu (acetabulum) i okomito orijentiranu bočnu kost i 2) morfologije lubanje koja pokazuje zakošeno čelo, hrapavo i jako razvijeno zatiljno područje i velike mastoideuse.

**Starost u trenutku smrti:** doživljena starost u trenutku smrti procijenjena je na 45 do 50 godina. Starost je određena na temelju slijedećih čimbenika. Morfologija aurikularne ploštine na stražnjem dijelu lučnog grebena zdjelične kosti odgovara šestom stupnju po klasifikaciji Lovejoya i sur. (1985), što odgovara starosti od 45 do 50 godina.

**Patološke promjene:** na fragmentu kosti veličine 63×20 mm (najvjerojatnije se radi o fragmentu lijeve goljениčne kosti) prisutne su 3 perimortalne traume od kojih je kod jedne:

- 1) ispoliran dio kosti veličine 10×7 mm, a posjekotina je dugačka 17 mm;
- 2) superiorno od posjekotine br. 1 nalazi se druga perimortalna posjekotina duljine 19 mm;
- 3) superiorno od posjekotine br. 2 nalazi se treća posjekotina duljine 9 mm. Ova posjekotina je dublja od posjekotine br. 2.

Svi udarci zadani su iz smjera odzgo prema dolje.

Na desnom nadočnom luku prisutna je i jedna antemortalna trauma. Kost je udubljena, a na mjestu udarca prisutan je otvor veličine 6×2 mm koji nije zarastao. Iznad defekta prisutna je izremodelirana linija frakture duljine 7 mm. Površina čitave traume iznosi 13×10 mm. Nema znakova upalnog procesa. Vrlo vjerojatno je uslijed ove traume došlo do dislokacije donje čeljusti što je vidljivo po umjerenom osteoartritisu (porozitet), superiorno od zgloba donje čeljusti te po morfologiji kondila donje čeljusti. Prisutan je blagi degenerativni osteoarthritis (osteofiti) na lijevom kuku, 4. vratnom, 3., 4. i 5., prsnom te 1., 3. i 4. slabinskom kralješku. Schmorlovi defekti prisutni su na 6., 8. i 9. prsnom te 1., 3. i 4. slabinskom kralješku.

**Asocirani materijalni ostaci ili životinjske kosti:** 1 prsni kralježak, lijevi iver i lijeva petna kost odrasle (najvjerojatnije ženske) osobe te fragment životinjske kosti.

54

**Čepin - Ovčara 2003.****Grob 63**

U uzorku je prisutno:

- 1) obje goljениčne kosti i obje lisne kosti odrasle osobe.
- 2) obje lakatne kosti mlađe odrasle osobe.
- 3) lijeva ključna kost odrasle osobe.
- 4) dva slabinska kralješka, jedan prsni kralježak, jedan vratni kralježak, fragmenti rebara te metakarpalne i metakarpalne kosti odrasle osobe.

55

**Čepin - Ovčara 2003.****Grob 66**

U uzorku je prisutna samo glava odrasle (najvjerojatnije ženske) osobe; jedan prsni kralježak te tri fragmenta glave vrlo mladog djeteta (0-1 godine starosti).

56

**Čepin - Ovčara 2003.****Grob 67**

**Tafonomija:** kosti su vrlo dobro ušćuvane, svjetlo žute boje. Kosti su gracilne s gustom trabekularnom kosti. Prisutni su slijedeći koštani elementi: čeona kost, obje tjemene kosti, zatiljna kost, obje sljepoočne kosti, obje jagodične kosti, gornja i donja čeljust, obje lopatice, obje ključne kosti, prsna kost, obje zdjelične kosti, križna kost, desni iver, obje petne kosti, obje nadlaktične kosti, obje palčane kosti, obje lakatne kosti, obje bedrene kosti, obje goljениčne kosti, obje lisne kosti, te svi kralješci i sva rebra.

**Spol:** radi se o kosturu djeteta.

**Starost u trenutku smrti:** doživljena starost u trenutku smrti procijenjena je na 11,5 do 12,5 godine. Starost je određena na temelju veličine dijafiza dugih kostiju, debljine kranijuma te kronologije nicanja i razvoja trajnih zubi.

**Patološke promjene:** prisutan je blagi zarašli periostitis na medijalnoj strani obje goljениčne kosti. Uočena je i blaga zarašla cribra orbitalia.

**Asocirani materijalni ostaci ili životinjske kosti:** jedan vratni, jedan prsni kralježak i osam metatarzalnih kostiju odrasle (najvjerojatnije muške) osobe.



57

**Čepin - Ovčara 2003.****Grob 68**

U uzorku su prisutni samo fragmenti lubanje odraslog muškarca.

58

**Čepin - Ovčara 2003.****Grob 69**

U uzorku su prisutne samo obje goljenične kosti i desna lisna kost muškarca starog između 30-40 godina.

**Patološke promjene:** prisutan je blagi zarašli periostitis na distalnoj polovici medijalne strane desne lisne kosti i lijeve goljenične kosti.

59

**Čepin - Ovčara 2003.****Grob 70****Sjeverni ukop**

**Tafonomija:** kosti su vrlo dobro ušćuvane, svjetlo žute boje s tragovima oksidacije metala na 4. prwsnom kralješku. Kosti su gracilne s rijetkom trabekularnom kosti. Prisutni su slijedeći koštani elementi: čeona kost, obje tjemene kosti, zatiljna kost, obje sljepoočne kosti, obje jagodične kosti, gornja i donja čeljust, obje ključne kosti, obje lopatice, prsna kost, obje zdjelične kosti, križna kost, lijevi iver, obje skočne kosti, obje petne kosti, obje nadlaktične kosti, lijeva palčana kost, obje bedrene kosti, obje goljenične kosti, obje lisne kosti, 4 vratna, 9 prsnih i 2 slabinska kralježaka te 10 rebara na lijevoj i 11 na desnoj strani.

**Spol:** ženski, na temelju: 1) morfologije zdjelične kosti koja pokazuje izrazito široki gornji veliki sjedni urez (incisura ischiadica major), i 2) morfologije donje čeljusti koja ima malu, špicastu bradu sa slabo izraženim tuberculum mentale i velikim kutom donje čeljusti.

**Starost u trenutku smrti:** doživljena starost u trenutku smrti procijenjena je na 40 do 45 godina. Starost je određena na temelju slijedećih čimbenika. Morfologija aurikularne ploštine na stražnjem dijelu lučnog grebena zdjelične kosti odgovara petom stupnju po klasifikaciji Lovejoya i sur. (1985), što odgovara starosti od 40 do 45 godina.

**Patološke promjene:** uočen je blagi degenerativni osteoartritis (osteofiti) na oba kondila donje čeljusti te oba ramena. Uočena je blaga zarašla cribra orbitalia.

**Asocirani materijalni ostaci ili životinjske kosti:** lijeva ključna kost, fragmenti rebara te metakarpalne i metatarzalne kosti odrasle muške osobe (tafonomijski kosti djeluju recentnije od ostatka uzorka).

60

**Čepin - Ovčara 2003.****Grob 70****Južni ukop**

**Tafonomija:** kosti su vrlo dobro ušćuvane, svjetlo žute boje s oksidacijskim tragovima metala na rebrima i lijevoj ključnoj kosti. Gracilne su s gustom trabekularnom kosti. Prisutni su slijedeći koštani elementi: čeona kost, obje tjemene kosti, zatiljna kost, obje sljepoočne kosti, obje jagodične kosti, gornja i donja čeljust, obje lopatice, obje ključne kosti, obje zdjelične kosti, križna kost, lijevi iver, obje skočne kosti, obje petne kosti, obje nadlaktične kosti, obje lakatne kosti, obje palčane kosti, obje bedrene kosti, obje goljenične kosti, obje lisne kosti, 7 vratnih, 11 prsnih i 5 slabinskih kralježaka te 10 lijevih i 4 desna rebra.

**Spol:** ženski, na temelju: 1) morfologije zdjelične kosti koja pokazuje izrazito široki gornji veliki sjedni urez (incisura ischiadica major), i 2) morfologije donje čeljusti koja ima malu, špicastu bradu sa slabo izraženim tuberculum mentale i velikim kutom donje čeljusti.

**Starost u trenutku smrti:** doživljena starost u trenutku smrti procijenjena je na 25 do 30 godina. Morfologija aurikularne ploštine na stražnjem dijelu lučnog grebena zdjelične kosti odgovara drugom stupnju po klasifikaciji Lovejoya i sur. (1985), što odgovara starosti od 35 do 30 godina.

**Patološke promjene:** prisutna je antemortalna dobro zarasla fraktura srednje trećine desne ključne kosti. Fraktura se očituje po naglašenoj disproporciji s antimerom. Nema znakova upalnog procesa.

**Asocirani materijalni ostaci ili životinjske kosti:** fragment desne palčane kosti i dva lijeva rebra odrasle muške osobe.

61

**Čepin - Ovčara 2003.****Grob 71**

**Tafonomija:** kosti su vrlo dobro ušćuvane, svjetlo žute boje. Robusne su s rijetkom trabekularnom kosti. Prisutni su slijedeći koštani elementi: čeona kost, obje tjemene kosti, zatiljna kost, obje sljepoočne kosti, obje jagodične kosti, gornja i donja čeljust, lijeva lopatica, desna palčana kost, lijeva lakatna kost i 2 lijeva rebra.

**Spol:** muški, na temelju: 1) morfologije lubanje koja pokazuje zakošeno čelo, hrapavo i jako razvijeno zatiljno područje i velike mastoideuse i 2) morfologije donje čeljusti koja ima veliku, široku bradu s jako izraženim tuberculum mentale, širokim granama i gotovo okomitim kutom donje čeljusti.

**Starost u trenutku smrti:** doživljena starost u trenutku smrti procijenjena je na više od 55 godina. Starost je određena na temelju abrazije okluzalnih ploština zuba, gustoće trabekularne kosti i debljine kortikalne kosti.

*Patološke promjene:* nisu prisutne u ušćivanom uzorku.

*Asocirani materijalni ostaci ili životinjske kosti:* nisu prisutne u ušćivanom uzorku.

**62**

**Čepin - Ovčara 2003.**

**Grob 72**

*Tafonomija:* kosti su vrlo dobro ušćivane, svjetlo žute boje. Kosti su gracilne s rijetkom trabekularnom kosti. Prisutni su slijedeći koštani elementi: čeona kost, obje tjemene kosti, zatiljna kost, obje sljepoočne kosti, obje jagodične kosti, gornja i donja čeljust, lijeva ključna kost, lijeva lopatica, prsna kost, obje zdjelične kosti, križna kost, oba ivera, obje skočne kosti, obje petne kosti, obje nadlaktične kosti, obje palčane kosti, obje lakatne kosti, obje bedrene kosti, obje goljениčne kosti, obje lisne kosti, 7 vratnih, 11 prsnih i 2 slabinska kralježaka te 6 rebara na lijevoj i 5 na desnoj strani.

*Spol:* ženski, na temelju: 1) morfologije zdjelične kosti koja pokazuje izrazito široki gornji veliki sjedni urez (incisura ischiadica major), i 2) morfologije donje čeljusti koja ima malu, špicastu bradu sa slabo izraženim tuberculum mentale i velikim kutom donje čeljusti.

*Starost u trenutku smrti:* doživljena starost u trenutku smrti procijenjena je na 45 do 50 godina. Starost je određena na temelju slijedećih čimbenika. Morfologija aurikularne ploštine na stražnjem dijelu lučnog grebena zdjelične kosti odgovara šestom stupnju po klasifikaciji Lovejoya i sur. (1985), što odgovara starosti od 45 do 50 godina.

*Patološke promjene:* uočen je blagi degenerativni osteoartritis (osteofiti + porozitet) na 2. i 3.vratnom, 1., 2., 3., 4. i 5. prsnom kralješku. Umjereni degenerativni osteoartritis (osteofiti) prisutan je na desnom kondilu donje čeljusti. Schmorlovi defekti prisutni su na 4. i 5. prsnom kralješku.

*Asocirani materijalni ostaci ili životinjske kosti:* nisu prisutne u ušćivanom uzorku.

**63**

**Čepin - Ovčara 2003.**

**Grob 73**

*Tafonomija:* kosti su vrlo dobro ušćivane, svjetlo žute boje. Kosti su gracilne s vrlo rijetkom trabekularnom kosti. Prisutni su slijedeći koštani elementi: čeona kost, obje tjemene kosti, zatiljna kost, obje sljepoočne kosti, lijeva jagodična kost, gornja i donja čeljust, lijeva ključna kost, desna lopatica, obje zdjelične kosti, križna kost, desni iver, lijeva skočna kost, lijeva petna kost, obje nadlaktične kosti, obje palčane kosti, obje lakatne kosti, obje bedrene kosti, obje goljениčne kosti, obje lisne kosti, 3 vratna i 3 slabinska kralješka.

**Spol:** ženski, na temelju: 1) morfologije zdjelične kosti koja pokazuje izrazito široki gornji veliki sjedni urez (incisura ischiadica major), i 2) morfologije donje čeljusti koja ima malu, špicastu bradu sa slabo izraženim tuberculum mentale i velikim kutom donje čeljusti.

**Starost u trenutku smrti:** doživljena starost u trenutku smrti procijenjena je na 45 do 50 godina. Starost je određena na temelju slijedećih čimbenika. Morfologija aurikularne ploštine na stražnjem dijelu lučnog grebena zdjelične kosti odgovara šestom stupnju po klasifikaciji Lovejoya i sur. (1985), što odgovara starosti od 45 do 50 godina.

**Patološke promjene:** uočen je blagi degenerativni osteoartritis (osteofiti) na desnom ramenu, lijevoj distalnoj palčanoj kosti i obje proksimalne bedrene kosti. Jaki degenerativni osteoartritis (eburnacija i porozitet) prisutan je na proksimalnom desnom haluxu. Blaga zarasla ektokranijalna poroznost uočena je na obje tjemene kosti.

**Asocirani materijalni ostaci ili životinjske kosti:** tri slabinska kralješak odrasle osobe.

64

**Čepin - Ovčara 2003.**

**Grob 74**

**Tafonomija:** kosti su vrlo dobro ušćuvane, svijetlo žute boje s tragovima oksidacije metala na 6. i 7. prsnom kralješku. Kosti su robusne s gustom trabekularnom kosti i dobro razvijenim korteksom. Prisutni su slijedeći koštani elementi: čeona kost, obje tjemene kosti, zatiljna kost, obje sljepoočne kosti, obje jagodične kosti, gornja i donja čeljust, obje lopatice, desna ključna kost, prsna kost, obje zdjelične kosti, križna kost, oba ivera, obje skočne kosti, obje petne kosti, obje nadlaktične kosti, obje palčane kosti, obje lakatne kosti, obje bedrene kosti, obje golejnične kosti, obje lisne kosti, 7 vratnih, 11 prsnih i 5 slabinskih kralježaka te 12 lijevih i 12 desnih rebara.

**Spol:** muški, na temelju: 1) morfologije zdjelične kosti koja pokazuje izrazito uski gornji veliki sjedni urez, usko tijelo preponske kosti, široku zglobnu čašicu (acetabulum) i okomito orijentiranu bočnu kost, 2) morfologije lubanje koja pokazuje zakošeno čelo, hrapavo i jako razvijeno zatiljno područje i velike mastoideuse, i 3) morfologije donje čeljusti koja ima veliku, široku bradu s jako izraženim tuberculum mentale, širokim granama i gotovo okomitim kutom donje čeljusti.

**Starost u trenutku smrti:** doživljena starost u trenutku smrti procijenjena je na 25 do 30 godina. Morfologija aurikularne ploštine na stražnjem dijelu lučnog grebena zdjelične kosti odgovara drugom stupnju po klasifikaciji Lovejoya i sur. (1985), što odgovara starosti od 25 do 30 godina

**Patološke promjene:** Schmorlovi defekti prisutni su na 7., 8. i 9. prsnom kralješku.

**Asocirani materijalni ostaci ili životinjske kosti:** nisu prisutne u ušćuvanom uzorku.

65

**Čepin - Ovčara 2003.****Grob 75****osoba A**

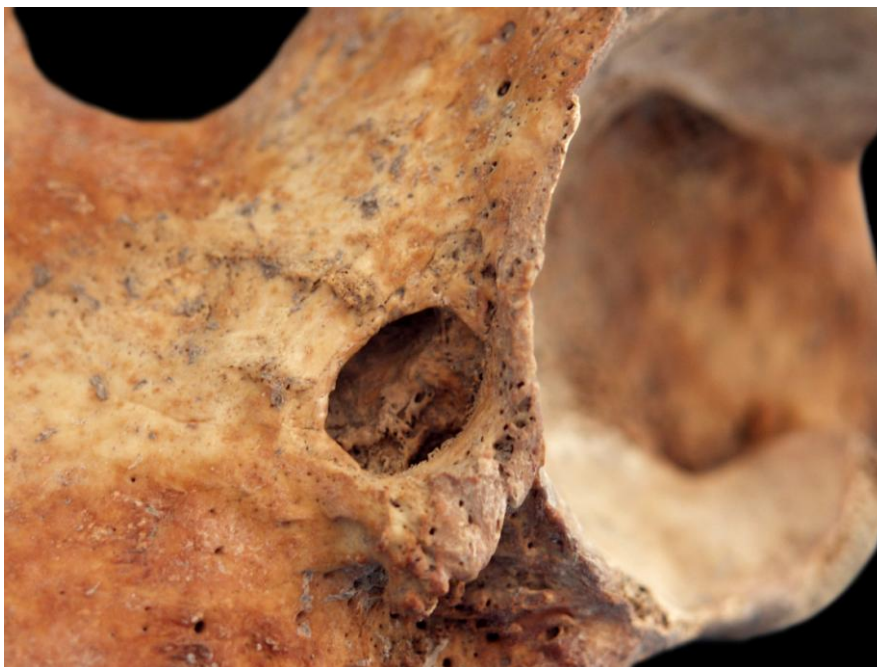**Tafonomija:** kosti su vrlo dobro ušćuvane, svjetlo žute boje. Kosti su robusne s rijetkom trabekularnom kosti. Prisutni su slijedeći koštani elementi: čeona kost, obje tjemene kosti, zatiljna kost, desna sljepoočna kosti, obje jagodične kosti, gornja i donja čeljust, obje ključne kosti, obje lopatice, prsna kost, obje zdjelične kosti, križna kost, desni iver, obje skočne kosti, obje petne kosti, desna nadlaktična kost, obje palčane kosti, obje lakatne kosti, obje bedrene kosti, obje goljenične kosti, obje lisne kosti, svi kralješci i 8 lijevih i 9 desnih rebara.

**Spol:** muški, na temelju: 1) morfologije zdjelične kosti koja pokazuje izrazito uski gornji veliki sjedni urez, usko tijelo preponske kosti, široku zglobovu čašicu (acetabulum) i okomito orijentiranu bočnu kost, 2) morfologije lubanje koja pokazuje zakošeno čelo, hrapavo i jako razvijeno zatiljno područje i velike mastoideuse, i 3) morfologije donje čeljusti koja ima veliku, široku bradu s jako izraženim tuberculum mentale, širokim granama i gotovo okomitim kutom donje čeljusti.

**Starost u trenutku smrti:** doživljena starost u trenutku smrti procijenjena je na 45 do 50 godina. Starost je određena na temelju slijedećih čimbenika. Morfologija aurikularne ploštine na stražnjem dijelu lučnog grebena zdjelične kosti odgovara šestom stupnju po klasifikaciji Lovejoya i sur. (1985), što odgovara starosti od 45 do 50 godina.

**Patološke promjene:** na lijevoj zdjeličnoj kosti uočen je veliki litički defekt (Slika 20.). Defekt je veličine 15×11 mm, a dubok cca 10 mm. Rubovi defekta su zaobljeni, a dno nepravilno i sklerotično. Defekt je puno veći s unutrašnje strane. Uz defekt prisutna je koštana egzostoza veličine 11×19 mm koja djeluje aktivno. U acetabulumu je prisutan mali litički defekt promjera 2 mm koji vjerojatno komunicira s većim defektom. Uočen je i jaki degenerativni osteoartritis (osteofiti) na 5., 6., 7., 8., 9. i 10. prsnom kralješku. Navedeni kralješci su spojeni u dva bloka. Osteofiti su prisutni na desnoj strani što zajedno s generalno pojačanom osofikacijom na bedrenim i goljeničnim kostima uočuje na *Diffuse Idiopathic Skeletal Hyperostosis* (DISH). Jaki degenerativni osteoartritis (eburnacija i porozitet) prisutan je na 3., 4. i 7. vratnom kralješku. Blagi degenerativni osteoartritis (osteofiti) prisutan je na desnoj glenoidnoj fossi, oba kuka, obje distalne lakatne kosti, desnoj distalnoj palčanoj kosti, oba koljena, 3., 4. i 12. prsnom te 1. i 2. slabinskom kralješku. Schmorlovi defekti uočeni su na 11. i 12. prsnom kralješku.

**Asocirani materijalni ostaci ili životinjske kosti:** desna skočna kost i 1 zub odrasle osobe; desna goljenična kost subadulta te dva fragmenta životinjske kosti.



Slika 20. Litički defekt na lijevoj zdjeličnoj kosti.

66

**Čepin - Ovčara 2003.**

**Grob 75**

**osoba B**

**Tafonomija:** kosti su loše ušćuvane, svjetlo žute boje s tragovima oksidacije metala na desnoj olakatnoj kosti. Robusne su s gustom trabekularnom kosti. Prisutni su slijedeći koštani elementi: donja čeljust, lijeva ključna kost, lijeva zdjelična kost, križna kost, oba ivera, obje skočne kosti, obje petne kosti, lijeva nadlaktična kost, obje lakatne kosti, obje palčane kosti, obje bedrene kosti, obje goljениčne kosti i obje lisne kosti.

**Spol:** muški, na temelju: 1) morfologije zdjelične kosti koja pokazuje izrazito uski gornji veliki sjedni urez, usko tijelo preponske kosti, široku zglobnu čašicu (acetabulum) i okomito orijentiranu bočnu kost i 2) morfologije donje čeljusti koja ima veliku, široku bradu s jako izraženim tuberculum mentale, širokim granama i gotovo okomitim kutom donje čeljusti.

**Starost u trenutku smrti:** doživljena starost u trenutku smrti procijenjena je na 30 do 35 godina. Morfologija aurikularne ploštine na stražnjem dijelu lučnog grebena zdjelične kosti odgovara trećem stupnju po klasifikaciji Lovejoya i sur. (1985), što odgovara starosti od 30 do 35 godina

**Patološke promjene:** prisutan je blagi zarasli periostitis na anteriornoj strani križne kosti.

**Asocirani materijalni ostaci ili životinjske kosti:** nisu prisutne u ušćuvanom uzorku.

67

**Čepin - Ovčara 2003.****Grob 76**

**Tafonomija:** kosti su loše ušćuvane, svjetlo žute boje sa oksidacijskim tragovima metala na distalnoj lijevoj palčanoj kosti. Gracilne su s gustom trabekularnom kosti. Prisutni su slijedeći koštani elementi: obje zdjelične kosti, desni iver, desna skočna kost, desna petna kost, lijeva nadlaktična kost, lijeva palčana kost, obje bedrene kosti, obje goljenične kosti, obje lisne kosti, 4 slabinska kralješka te 3 lijeva rebra.

**Spol:** ženski, na temelju morfologije zdjelične kosti koja pokazuje izrazito široki gornji veliki sjedni urez (incisura ischiadica major).

**Starost u trenutku smrti:** doživljena starost u trenutku smrti procijenjena je na 20 do 25 godina. Starost je određena na temelju slijedećih čimbenika. Morfologija aurikularne ploštine na stražnjem dijelu lučnog grebena zdjelične kosti odgovara prvom stupnju po klasifikaciji Lovejoya i sur. (1985), što odgovara starosti od 20 do 25 godina.

**Patološke promjene:** kod ove osobe uočen je izuzetno velik broj perimortalnih trauma (21 posjekotina i 1 penetrirajuća ozljeda) na relativno malom prostoru od cca 20 cm koji se proteže od superiornog dijela srednje trećine dijafize bedrene kosti do vrha iliuma.

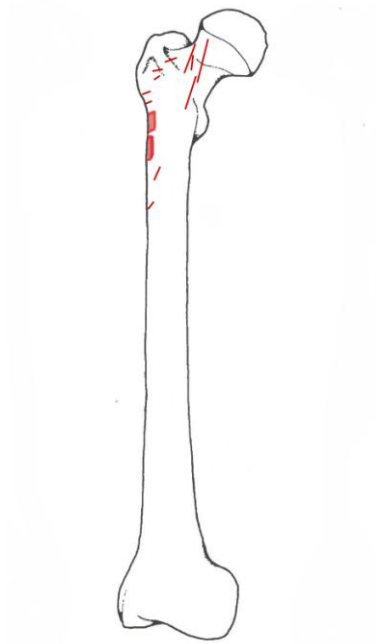
Na desnoj bedrenoj kosti ukupno je uočeno 13 perimortalnih posjekotina (Slika 21.). Osam posjekotina nalazi se na lateralnoj strani i sve su zadane iz smjera odozdo prema gore (Slika 22.), dok se 5 posjekotina nalazi se na anteriornoj strani proksimalne trećine kosti. Ove posjekotine zadane su iz smjera odozgo prema dolje (Slika 23.). Na desnoj zdjeličnoj kosti nalaze se 2 perimortalne posjekotine i jedna penetrirajuća perimortalna ozljeda. Posjekotine su zadane u smjeru odozdo prema gore i konzistentne su po smjeru iz kojega su zadane s 8 posjekotina na desnoj bedrenoj kosti. Jedna je od spomenutih posjekotina u potpunosti odsijekla medijalni dio iliuma u duljini od cca 43 mm (Slika 24.). Penetrirajuća ozljeda ima ulaz na anteriornom dijelu desne zdjelične kosti. Defekt je nepravilnog oblika s najvećim promjerom od 16 mm. Od defekta se proteže kratka linija frakture duga 5 mm. Izlaz penetrirajuće ozljede nalazi se na posteriornoj ploštini kosti. Također je nepravilnog oblika s najvećim promjerom od 24 mm (Slika 25).

Na lijevoj zdjeličnoj kosti uočeno je 6 perimortalnih posjekotina (Slike 26. i 27.). Sve posjekotine nalaze se na anteriornoj strani kosti i zadane su u smjeru odozgo prema dolje te su konzistentne s 5 perimortalnih posjekotina na proksimalnom dijelu desne bedrene kosti.

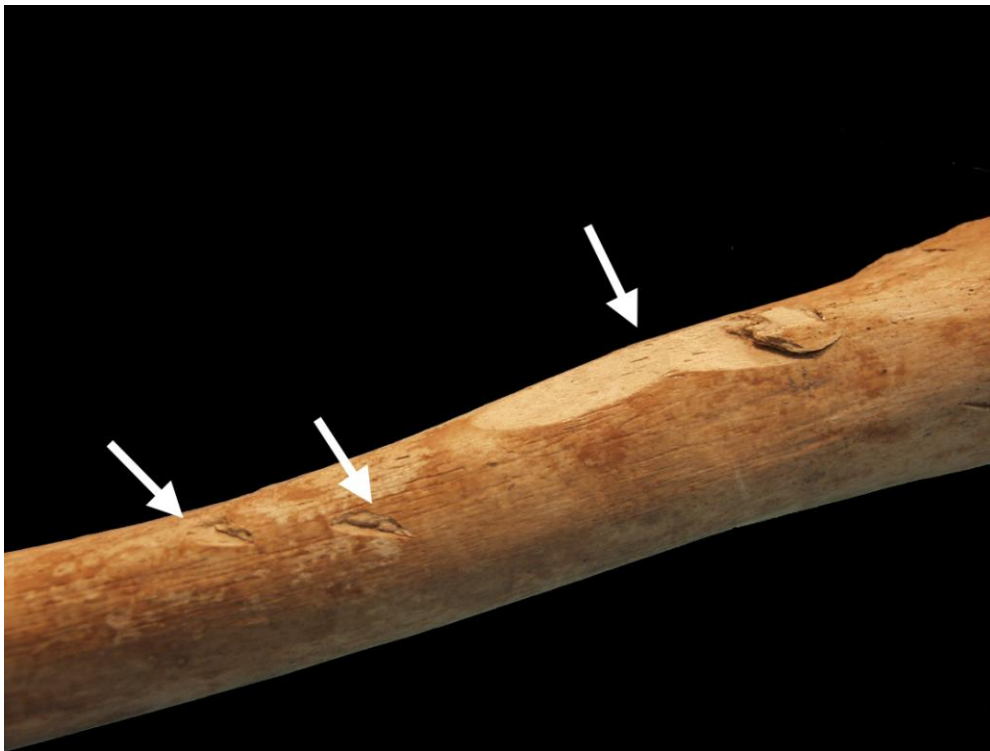
Zajedno uočene ozljede pružaju izuzetno mučnu sliku u kojoj su 22 perimortalne ozljede nanese na širem području vanjskih spolnih organa. Smjerovi nanošenja ozljeda omogućuju da se uočene traume grupiraju u tri jasno odvojene skupine; 10 posjekotina nanese je iz smjera odozdo prema gore, 11 posjekotina nanese je iz smjera odozgo prema dolje, a nanese je i jedna penetrirajuća ozljeda. Deset ozljeda nanese je sa stražnje ili lateralne strane, a 12 s prednje strane.

Od manje dramatičnih promjena uočen je blagi zarasli periostitis na posteriornoj strani srednje trećine lijeve goljenične kosti te obje lisne kosti i jedan benigni kortikalni defekt na hvatištu mišića *biceps brachii* lijeve palčane kosti.

**Asocirani materijalni ostaci ili životinjske kosti:** desna zdjelična kost subadulta 3,5-6,5 godina starosti.



Slika 21. Shematski prikaz položaja perimortalnih posjekotina na desnoj bedrenoj kosti.



Slika 22. Perimortalne posjekotine na dijafizi desne bedrene kosti.






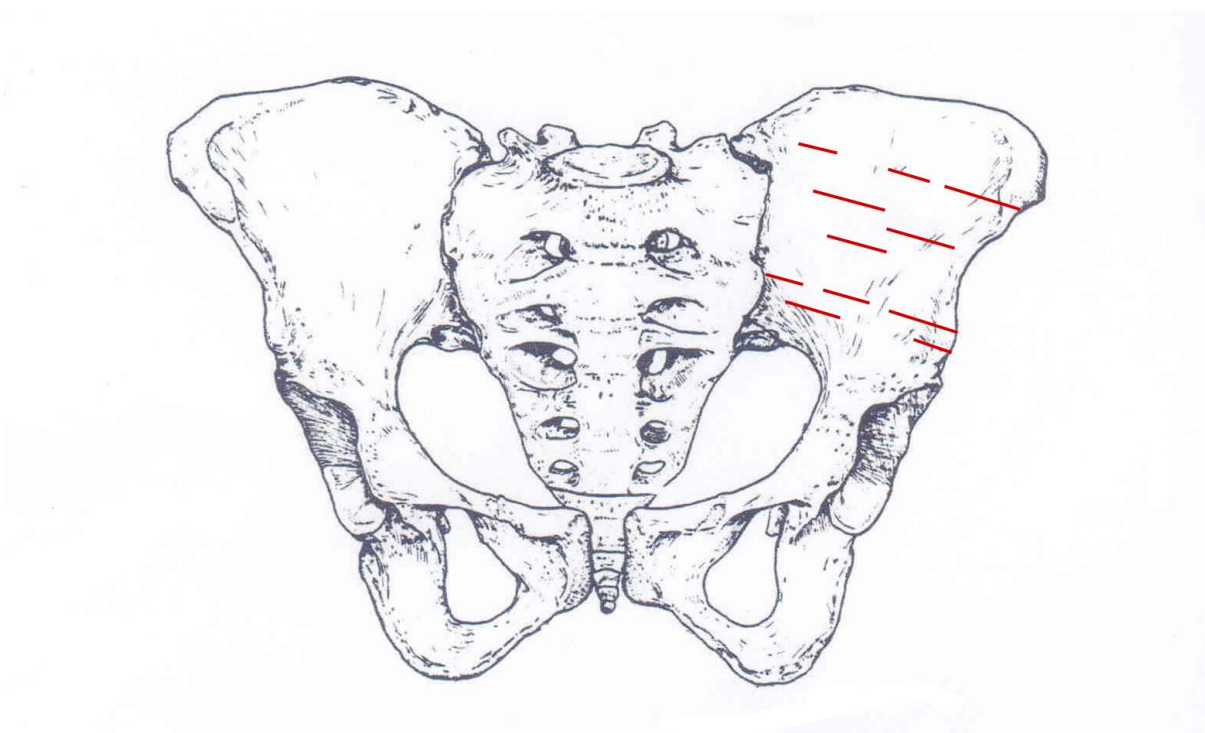
Slika 23. Perimortalne posjekotine na proksimalnoj desnoj bedrenoj kosti.



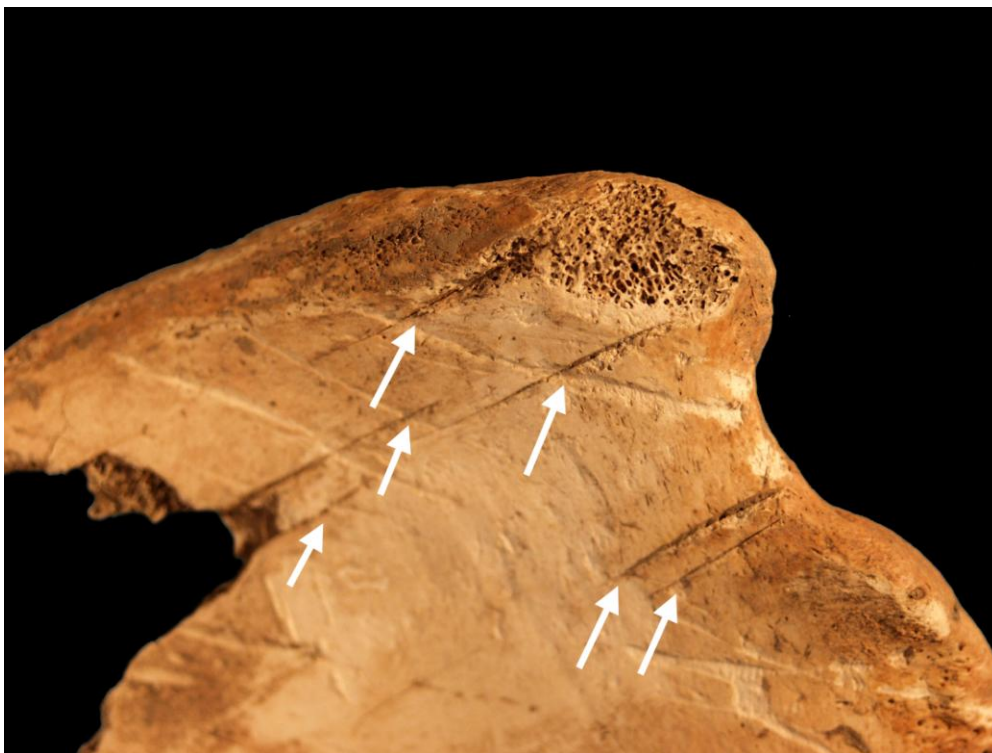
Slika 24. Perimortalne posjekotine na desnoj zdjeličnoj kosti.



Slika 25. Perimortalna penetrirajuća ozljeda na desnoj zdjeličnoj kosti.



Slika 26. Shematski prikaz položaja perimortalnih posjekotina na lijevoj zdjeličnoj kosti.



Slika 27. Perimortalne posjekotine na lijevoj zdjeličnoj kosti.

68

**Čepin - Ovčara 2003.**

**Grob 77**

**Tafonomija:** kosti su loše ušćuvane, svjetlo žute boje s tragovima oksidacije metala na desnoj lakatnoj i desnoj palčanoj kosti. Izrazito su robusne s rijetkom trabekularnom kosti. Prisutni su slijedeći koštani elementi: desna ključna kost, obje zdjelične kosti, desna nadlaktična kost, lijeva bedren kost, lijeva goljenična kost i lijeva lisna kost.

**Spol:** muški, na temelju: morfologije zdjelične kosti koja pokazuje izrazito uski gornji veliki sjedni urez, usko tijelo preponske kosti, široku zglobnu čašicu (acetabulum) i okomito orijentiranu bočnu kost.

**Starost u trenutku smrti:** doživljena starost u trenutku smrti procijenjena je na 55 do 60 godina. Morfologija aurikularne ploštine na stražnjem dijelu lučnog grebena zdjelične kosti odgovara osmom stupnju po klasifikaciji Lovejoya i sur. (1985), što odgovara starosti od 55 do 60 godina.

**Patološke promjene:** na anteriornoj strani srednje trećine lijeve bedrene kosti prisutna je moguća perimortalna posjekotina. posjekotina je duljine 9 mm. Inferiorni rub je ispoliran, tj. incijalan, a superiorni grub što upućuje na to da je smjer udarca odozdo prema gore. Blagi degenerativni osteoartritis (osteofiti) uočen je na oba kuka. Jaki degenerativni osteoartritis

(eburnacija) prisutan je na lateralnom kraju desne ključne kosti i proksimalnoj desnoj ključnoj kosti. Uočen je i benigni koritkalni defekt na hvatištu mišića *biceps brachii* desne palčane kosti.

**Asocirani materijalni ostaci ili životinjske kosti:** desna lakatna kost odrasle osobe.

**69**

**Čepin - Ovčara 2003.**

**Grob 78**

**Tafonomija:** kosti su vrlo dobro ušćuvane, svjetlo žute boje s tragovima oksidacije metala na prsnoj kosti, križnoj kosti, 3. i 4. prsnom kralješku te metakarpalnim kostima. Kosti su robusne s gustom trabekularnom kosti. Prisutni su slijedeći koštani elementi: čeona kost, obje tjemene kosti, zatiljna kost, desna sljepoočna kosti, obje jagodične kosti, gornja i donja čeljust, obje ključne kosti, obje lopatice, prsna kost, obje zdjelične kosti, križna kost, desni iver, obje nadlaktične kosti, obje palčane kosti, obje lakatne kosti, desna bedrena kost, svi kralješci i 10 lijevih i 11 desnih rebara.

**Spol:** muški, na temelju: 1) morfologije zdjelične kosti koja pokazuje izrazito uski gornji veliki sjedni urez, usko tijelo preponske kosti, široku zglobnu čašicu (acetabulum) i okomito orijentiranu bočnu kost, 2) morfologije lubanje koja pokazuje zakošeno čelo, hrapavo i jako razvijeno zatiljno područje i velike mastoideuse, i 3) morfologije donje čeljusti koja ima veliku, široku bradu s jako izraženim tuberculum mentale, širokim granama i gotovo okomitim kutom donje čeljusti.

**Starost u trenutku smrti:** doživljena starost u trenutku smrti procijenjena je na 35 do 40 godina. Starost je određena na temelju slijedećih čimbenika. Morfologija aurikularne ploštine na stražnjem dijelu lučnog grebena zdjelične kosti odgovara četvrtom stupnju po klasifikaciji Lovejoya i sur. (1985), što odgovara starosti od 35 do 40 godina.

**Patološke promjene:** uočen je jaki degenerativni osteoartritis (eburnacija) na 10. i 11. prsnom kralješku. Umjereni degenerativni osteoartritis (osteofiti) prisutan je na 12. prsnom i 1. slabinskom kralješku. Blagi degenerativni osteoartritis (osteofiti) prisutan je lijevom laktu i desnoj distalnoj nadlaktičnoj kosti te 11. prsnom kralješku. Schmorlovi defekti uočeni su na 6., 7., 8., 9., 10., 11. i 12. prsnom kralješku te 1. i 2. slabinskom kralješku.

**Asocirani materijalni ostaci ili životinjske kosti:** desna skočna kost i 1 zub odrasle osobe; desna goljenična kost subadulta te dva fragmenta životinjske kosti.

**70**

**Čepin - Ovčara 2003.**

**Grob 82**

**Tafonomija:** kosti su loše ušćuvane, svjetlo žute boje. Gracilne su s gustom trabekularnom kosti. Prisutni su slijedeći koštani elementi: čeona kost, obje tjemene kosti, zatiljna kost, obje sljepoočne kosti, obje jagodične kosti, lijeva petna kost te fragment prsnog kralješka.

**Spol:** ženski, na temelju morfologije frontalne kosti

**Starost u trenutku smrti:** doživljena starost u trenutku smrti procijenjena je na 18 do 25 godina. Starost je određena na temelju abrazije okluzalnih ploština zubi, obliteracije kranijalnih šavova te debljini stijenki lubanje.

**Patološke promjene:** prisutan je blagi aktivni operiostitis na enokranijalnoj strani lubanje (na čeonj kosti, obje tjemene kosti i zatiljnoj kosti)

**Asocirani materijalni ostaci ili životinjske kosti:** 4 kralješka i rebra odrasle osobe; fragment zatiljne kosti; životinjska kost

71

**Čepin - Ovčara 2003.**

**Grob 84**

**Tafonomija:** kosti su loše ušćuvane, svjetlo žute boje s tragovima oksidacije metala na rebrima i prsnoj kosti. Robusne su s gustom trabekularnom kosti. Prisutni su slijedeći koštani elementi: donja čeljust, prsna kost, lijeva lakatna kost, 2 vratna, 4 prsna i 2 slabinska kralješka.

**Spol:** muški, na temelju morfologije donje čeljusti koja ima veliku, široku bradu s jako izraženim tuberculum mentale, širokim granama i gotovo okomitim kutom donje čeljusti.

**Starost u trenutku smrti:** doživljena starost u trenutku smrti procijenjena je na 40 do 50 godina. Starost je određena na temelju abrazije okluzalnih ploština zubi, gustoći trabekularne kosti te prisutnosti degenerativnih promjena na kostima.

**Patološke promjene:** prisutan je blagi degenerativni osteoartritis (osteofiti) na proksimalnoj i distalnoj lakatnoj kosti te na 12. prsnom kralješku. Schmorlovi defekti su prisutni na 4., 6. i 12. prsnom te 2. slabinskom kralješku.

**Asocirani materijalni ostaci ili životinjske kosti:** nisu prisutne u ušćuvanom uzorku.

72

**Čepin - Ovčara 2003.**

**Grob 85**

**Tafonomija:** kosti su loše ušćuvane, svjetlo žute boje s tragovima oksidacije metala na 4. i 5. prsnom te 2. slabinskom kralješku. Izrazito su robusne s rijetkom trabekularnom kosti. Prisutni su slijedeći koštani elementi: donja čeljust, desna ključna kost, desna lopatica, prsna kost, obje zdjeljene kosti, križna kost, lijevi iver, obje skočne kosti, obje petne kosti, lijeva nadlaktična kost, desna palčana kost, lijeva lakatna kost, obje bedrene kosti, obje goljenične kosti, lijeva lisna kost, svi kralješci i 11. lijevih te 5 desnih rebara.

**Spol:** muški, na temelju: 1) morfologije zdjelične kosti koja pokazuje izrazito uski gornji veliki sjedni urez, usko tijelo preponske kosti, široku zglobnu čašicu (acetabulum) i okomito orijentiranu bočnu kost i 2) morfologije donje čeljusti koja ima veliku, široku bradu s jako izraženim tuberculum mentale, širokim granama i gotovo okomitim kutom donje čeljusti.

**Starost u trenutku smrti:** doživljena starost u trenutku smrti procijenjena je na 55 do 60 godina. Morfologija aurikularne ploštine na stražnjem dijelu lučnog grebena zdjelične kosti odgovara osmom stupnju po klasifikaciji Lovejoya i sur. (1985), što odgovara starosti od 55 do 60 godina.

**Patološke promjene:** jaki degenerativni osteoartritis (eburnacija) uočen je na 3. i 4. vratnom kralješku, 11. prsnom kralješku i desnom kuku. Umjereni degenerativni osteoartritis (osteofiti) prisutan je na 4., 5., 6., 7., 8., 9., 10., 11. i 12. prsnom te 1. i 2. slabinskom kralješku. Blagi degenerativni osteoartritis (osteofiti) prisutan je na lijevoj ključnoj kosti, 6. i 7. vratnom kralješku, 3. i 8. prsnom kralješku, 3., 4. i 5. slabinskom kralješku te na lijevom koljenu i desnoj distalnoj bedrenoj kosti. Schmorlovi defekti prisutni su na 8., 10. i 11. prsnom kralješku. Uočena je osifikacija apikalnog ligamenta na 2. vratnom kralješku i jaka osifikacija *quadricepsa* na lijevom iveru.

**Asocirani materijalni ostaci ili životinjske kosti:** desna lakatna kost odrasle osobe.

73

**Čepin - Ovčara 2003.**

**Grob 86**

**Tafonomija:** kosti su vrlo loše ušćuvane, svjetlo žute boje s tragovima oksidacije metala na desnoj lakatnoj kosti, desnoj palčanoj kosti, 2. vratnom kralješku i donjoj čeljusti. Kosti suracilne su s gustom trabekularnom kosti. Prisutni su slijedeći koštani elementi: čeona kost, obje jagodične kosti, gornja i donja čeljust, desna lopatica, desna ključna kost, desna zdjelična kost, križna kost, desni iver, lijeva skočna kost, lijeva petna kost, desna nadlaktična kost, desna palčana kost, desna lakatna kost, desna bedrena kost, obje goljenične kosti, desna lisna kost, 5 vratnih, 12 prsnih i 5 slabinskih kralježaka te 1 lijevo i 12 desnih rebara.

**Spol:** radi se o kosturu djeteta.

**Starost u trenutku smrti:** doživljena starost u trenutku smrti procijenjena je na 12,5 do 13,5 godina. Starost je određena na temelju kronologije nicanja i razvoja mliječnih i stalnih zubi kronologije srašćivanja epifiza dugih kostiju.

**Patološke promjene:** nisu prisutne u ušćuvanom uzorku.

**Asocirani materijalni ostaci ili životinjske kosti:** fragment lijeve ključne kosti, desni iver odrasle mlađe (najvjerojatnije muške) osobe; lijevi iver starije odrasle osobe; lakatna kost subadulta.

74

**Čepin - Ovčara 2003.****Grob 90**

**Tafonomija:** kosti su vrlo loše ušćuvane, svjetlo žute boje. Kosti su robusne s gustom trabekularnom kosti. Prisutni su slijedeći koštani elementi: obje zdjelične kosti, lijeva nadlaktična kost, desna palčana kost, desna lakatna kost, obje bedrene kosti, lijeva goljениčna kost, 1 slabinski kralježak te 3 desna rebra.

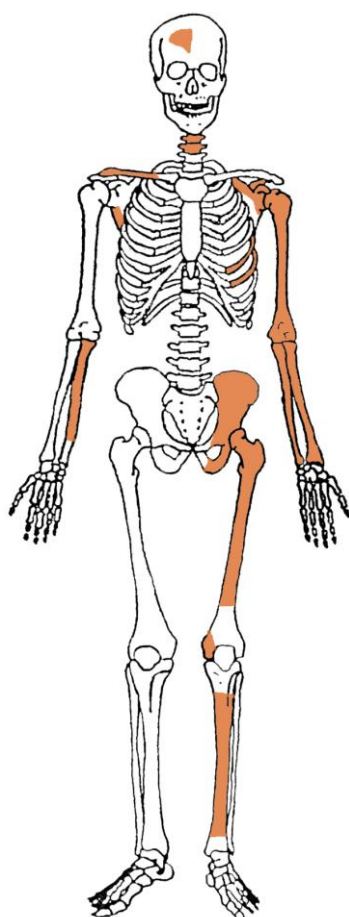
**Spol:** muški, na temelju morfologije zdjelične kosti koja pokazuje izrazito uski gornji veliki sjedni urez, usko tijelo preponske kosti, široku zglobnu čašicu (acetabulum) i okomito orijentiranu bočnu kost te opće robusnosti dugih kosti.

**Starost u trenutku smrti:** doživljena starost u trenutku smrti procijenjena je na 40 do 45 godina. Starost je određena na temelju slijedećih čimbenika. Morfologija aurikularne ploštine na stražnjem dijelu lučnog grebena zdjelične kosti odgovara petom stupnju po klasifikaciji Lovejoya i sur. (1985), što odgovara starosti od 40 do 45 godina.

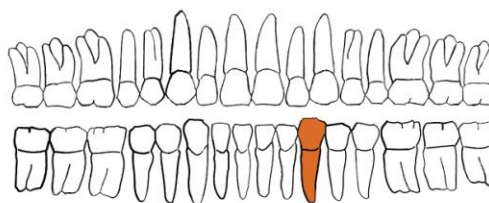
**Patološke promjene:** uočen je blagi degenerativni osteoartritis (osteofiti) na desnoj distalnoj nadlaktičnoj kosti. Schmorlov defekt je prisutan na 4. slabinskom kralješku.

**Asocirani materijalni ostaci ili životinjske kosti:** lijeva goljениčna kost odrasle muške osobe; lijeva goljениčna kost subadulta; desna palčana i desna laktana kost odrasle (najvjerojatnije ženske) osobe.

**Žumberak Sveti Nikole biskupa  
Grob 1, 2006.**



**GORNJA ČELJUST (maxilla)**



**DONJA ČELJUST (mandibula)**

- |   |   |
|---|---|
| <span style="color: orange;">■</span> zub prisutan          | <span style="background-color: gray;">■</span> prisutan karijes                                     |
| <span style="color: yellow;">■</span> zub ispao zaživotno   | <span style="background-color: gray; border: 1px dashed black;">■</span> prisutan alveolarni apsces |
| <span style="color: green;">■</span> zub ispao postmortalno |   |

**Stupanj ušćuvanosti korteksa:** dobar.

**Spol:** muški, na temelju: 1) morfologije zdjelične kosti koja pokazuje izrazito uski gornji veliki sjedni urez, široku zglobnu čašicu (*acetabulum*) i okomito orijentiranu bočnu kost, i 2) opće robusnosti kostiju.

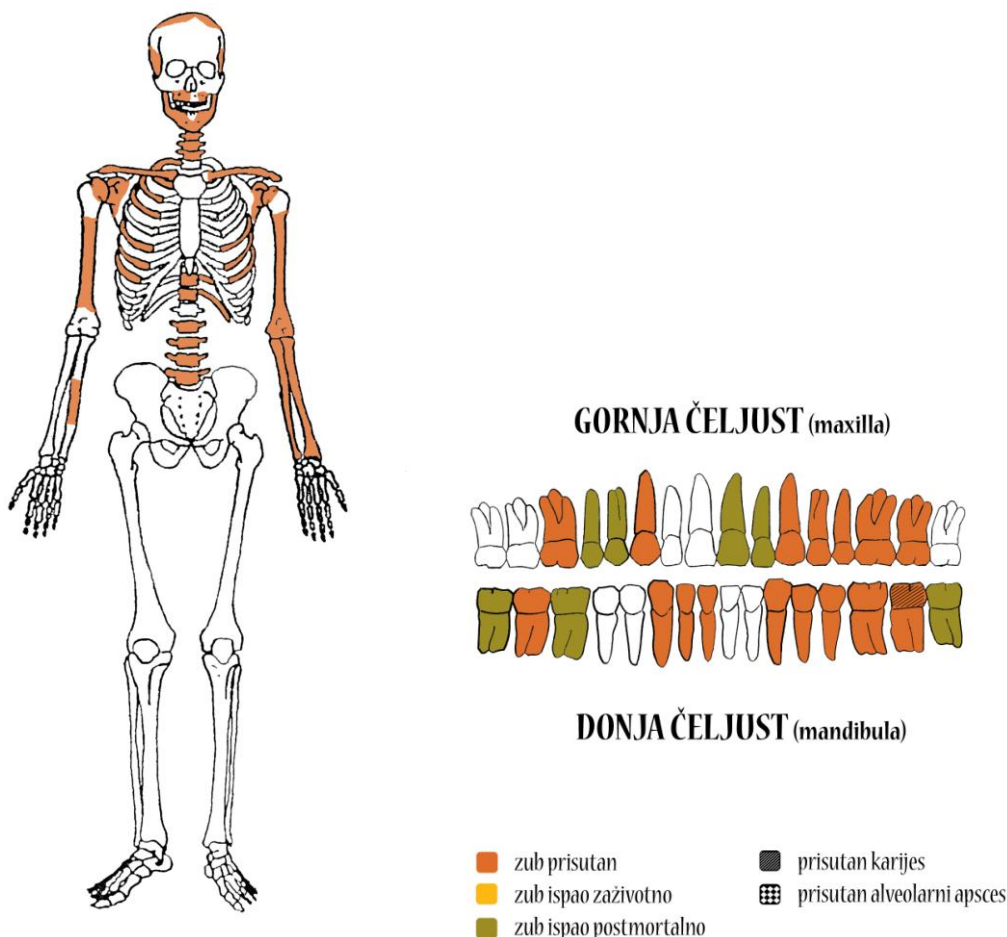
**Starost u trenutku smrti:** doživljena starost procijenjena je na 30 do 35 godina. Morfologija aurikularne plohe na stražnjem dijelu lučnog grebena zdjelične kosti odgovara trećem stupnju po klasifikaciji Lovejoya i sur. (1985.), što odgovara starosti od 30 do 35 godina.

**Patološke promjene:** blagi degenerativni osteoartritis (OA) prisutan je na lijevom koljenu. Degenerativni osteoartritis karakterizira progresivna pojava osteofita oko rubova zglobnih ploha. U uznapredovalim oblicima inače glatka zglobna površina razvija koštane nodule, porozitet ili eburnaciju. Ove promjene rezultat su mikrotrauma koje su posljedica svakodnevnih aktivnosti i razlikuju se od traumatskog artritisa koji nastaje kao posljedica prekida normalnog biomehaničkog funkcioniranja zgloba.

**Asocirani materijalni ostaci ili životinjske kosti:** nisu prisutni.



Gr. 2, 2006.



**Stupanj uščuvanosti korteksa:** dobar.

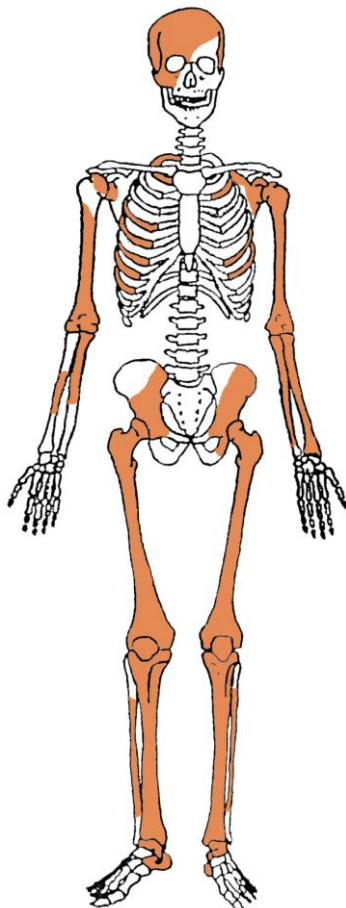
**Spol:** muški, na temelju: 1) morfologije donje čeljusti koja ima veliku, široku bradu s jako izraženim *tuberculum mentale*, širokim granama i gotovo okomitim kutom donje čeljusti, i 2) opće robusnosti kostiju.

**Starost u trenutku smrti:** doživljena starost procijenjena je na 20 do 25 godina na temelju stupnja srastanja dijafiza s epifizama dugih kostiju i istrošenosti griznih ploha zuba.

**Patološke promjene:** Schmorlov defekt prisutan je na 3. slabinskom kralješku. Schmorlovi defekti nastaju uslijed prolapsa intervertebralnog diska u tijela susjednih kralješka (Schmorl i Junghanns, 1971.). Njihova prisutnost može biti idiopatska ili povezana s nizom uzročnika među kojima je najčešći prekomjerni, kontinuirani fizički rad. Na zubima su prisutni hipoplastični defekti. Ovi defekti morfološki se očituju kao plitki vodoravni utori koji opasuju krunu zuba. Prisutnost ovih defekata veže se uz pojavu jakih avitaminoza, neonatalne žutice, anemije, zaraznih bolesti ili kronične neishranjenosti.

**Asocirani materijalni ostaci ili životinjske kosti:** nisu prisutni.

Gr. 3, 2006.



**Stupanj ušćuvanosti korteksa:** vrlo dobar.

**Spol:** ženski, na temelju: 1) morfologije zdjelične kosti koja pokazuje izrazito široki gornji veliki sjedni urez (*incisura ischiadica major*), 2) morfologije lubanje koja pokazuje okomito čelo, slabo razvijeno zatiljno područje i male mastoideuse, i 3) opće gracilnosti kostiju.

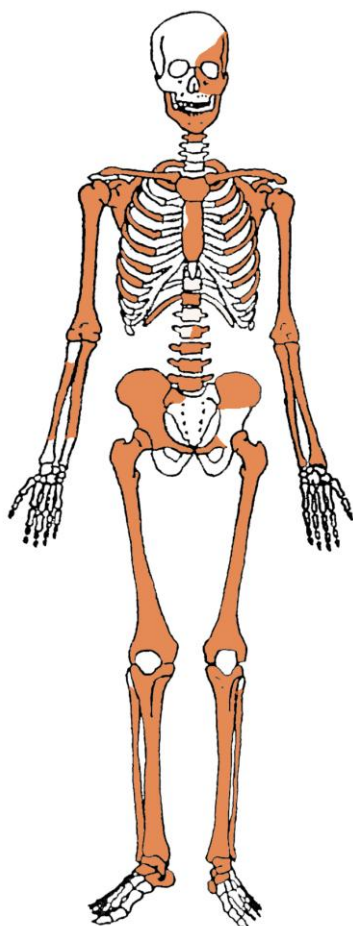
**Starost u trenutku smrti:** doživljena starost u trenutku smrti procijenjena je na 35 do 40 godina. Morfologija aurikularne plohe na stražnjem dijelu lučnog grebena zdjelične kosti odgovara četvrtom stupnju po klasifikaciji Lovejoya i sur. (1985), što odgovara starosti od 35 do 40 godina.

**Patološke promjene:** blagi degenerativni OA prisutan je na ramenima, kukovima te 6. i 7. prsnom kralješku. Blagi zrasli periostitis prisutan je na goljeničnim kostima. Periostitis može biti posljedica više čimbenika među koje spadaju: nespecifične bakterijske infekcije, specifične zarazne bolesti koje se hematogenim putem prošire na kost, lokalizirane traume, venozne insuficijencije i metaboličkih bolesti (Mann i Murphy, 1990.; Ortner, 2003.). Generalizirani periostitis obično je posljedica nespecifičnih ili specifičnih zaraznih bolesti,

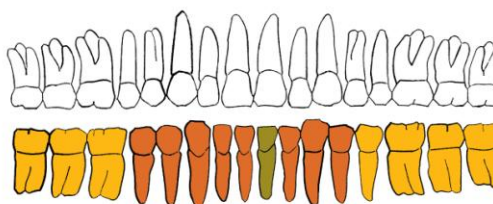
dok je lokalizirani periostitis najčešće sekundarna posljedica trauma ili kroničnih gnojnih čireva.

***Asocirani materijalni ostaci ili životinjske kosti:*** nisu prisutni.

Gr. 4, 2006.



GORNJA ČELJUST (maxilla)



DONJA ČELJUST (mandibula)

- |                          |                              |
|--------------------------|------------------------------|
| ■ zub prisutan           | ■ prisutan karijes           |
| ■ zub ispao zaživotno    | ■ prisutan alveolarni apsces |
| ■ zub ispao postmortalno |                              |

**Stupanj ušćuvanosti korteksa:** vrlo dobar.

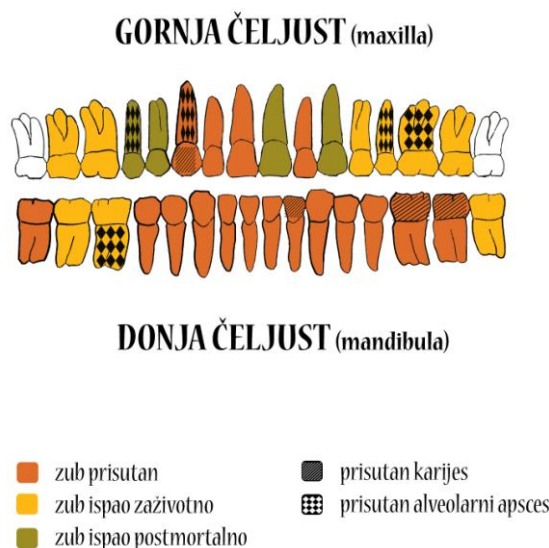
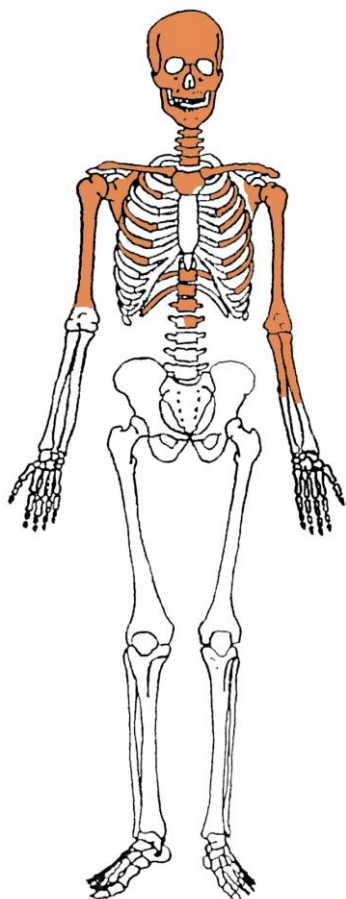
**Spol:** muški, na temelju: 1) morfologije zdjelične kosti koja pokazuje izrazito uski gornji veliki sjedni urez, široku zglobnu čašicu (*acetabulum*) i okomito orijentiranu bočnu kost, 2) morfologije donje čeljusti koja ima veliku, široku bradu s jako izraženim *tuberculum mentale*, širokim granama i gotovo okomitim kutom donje čeljusti, i 3) opće robusnosti kostiju.

**Starost u trenutku smrti:** doživljena starost u trenutku smrti procijenjena je na 40 do 45 godina. Morfologija aurikularne plohe na stražnjem dijelu lučnog grebena zdjelične kosti odgovara petom stupnju po klasifikaciji Lovejoya i sur. (1985.), što odgovara starosti od 40 do 45 godina.

**Patološke promjene:** blagi degenerativni OA prisutan je na kukovima, koljenima, na 3., 4., 5., 6., 7., 8., 9. i 12. prsnom te 2., 3., 4. i 5. slabinskom kralješku. Schmorlovi defekti prisutni su na 6., 7., 8. i 9. prsnom kralješku. Blagi zarasli perostitis prisutan je na lijevoj goljeničnoj i lisnoj kosti.

**Asocirani materijalni ostaci ili životinjske kosti:** nisu prisutni.

Gr. 5, 2006.



**Stupanj uščuvanosti korteksa:** loš.

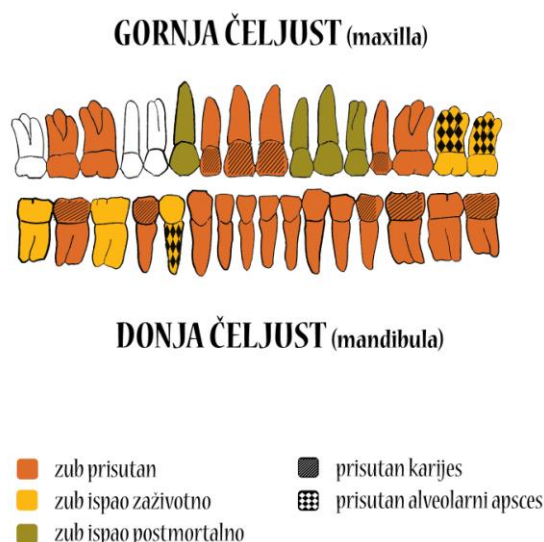
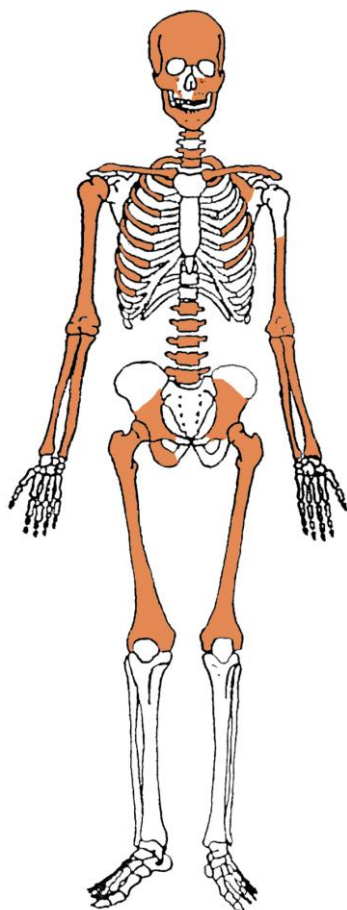
**Spol:** ženski, na temelju: 1) morfologije lubanje koja pokazuje okomito čelo, slabo razvijeno zatiljno područje i male mastoideuse, 2) morfologije donje čeljusti koja ima malu, špicastu bradu sa slabo izraženim *tuberculum mentale* i velikim kutom donje čeljusti, i 3) opće gracilnosti kostiju.

**Starost u trenutku smrti:** doživljena starost u trenutku smrti procijenjena je na 40 do 45 godina na temelju prisustva degenerativnih promjena, stupnja srastanja kranijalnih šavova i stupnja istrošenosti griznih ploha zuba.

**Patološke promjene:** blagi degenerativni OA prisutan je na 4., 5., 6., 7., 8. i 9. prsnom kralješku. Schmorlovi defekti prisutni su na 6., 7., 8., 9., 10. i 12. prsnom te 2. slabinskom kralješku. Na zubima su prisutni hipoplastični defekti.

**Asocirani materijalni ostaci ili životinjske kosti:** nisu prisutni.

Gr. 6, 2006.



**Stupanj ušćuvanosti korteksa:** vrlo dobar.

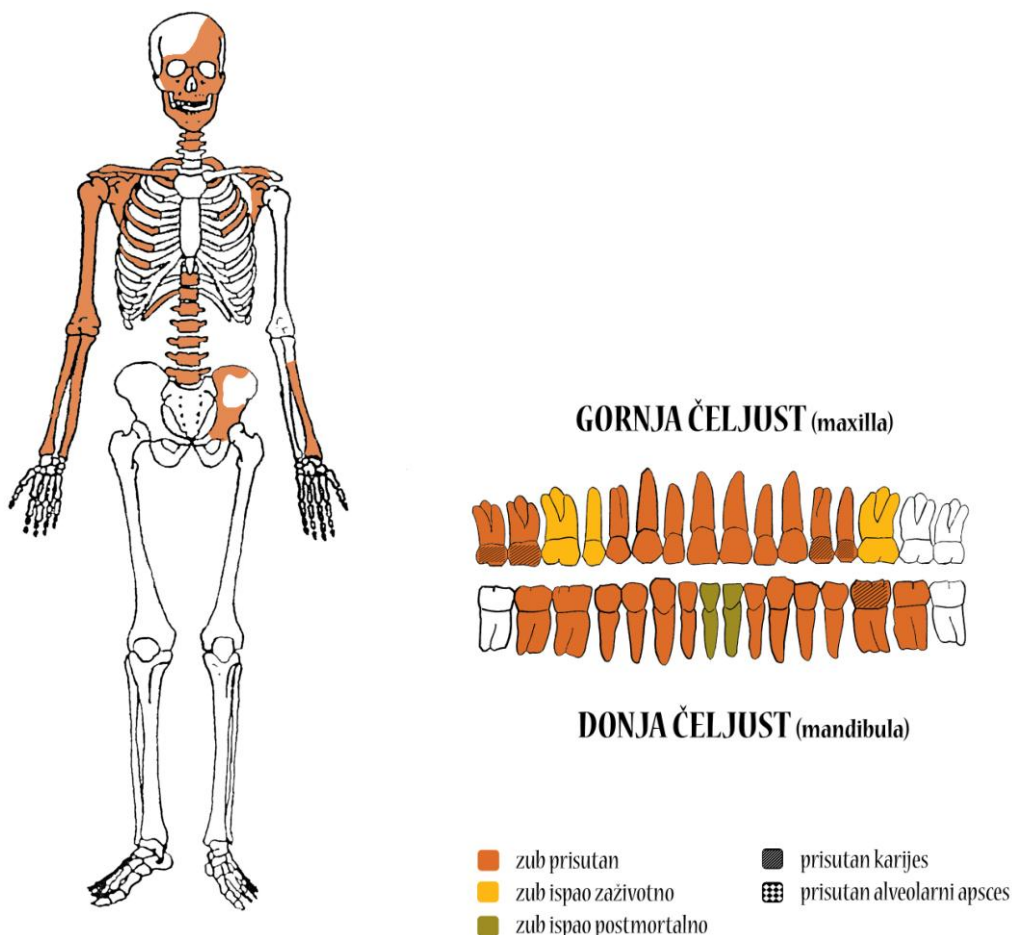
**Spol:** ženski, na temelju: 1) morfologije zdjelične kosti koja pokazuje izrazito široki gornji veliki sjedni urez (*incisura ischiadica major*), 2) morfologije lubanje koja pokazuje okomito čelo, slabo razvijeno zatiljno područje i male mastoideuse, 3) morfologije donje čeljusti koja ima malu, špicastu bradu sa slabo izraženim *tuberculum mentale* i velikim kutom donje čeljusti, i 4) opće gracilnosti kostiju.

**Starost u trenutku smrti:** doživljena starost u trenutku smrti procijenjena je na 35 do 40 godina. Morfologija aurikularne plohe na stražnjem dijelu lučnog grebena zdjelične kosti odgovara četvrtom stupnju po klasifikaciji Lovejoya i sur. (1985), što odgovara starosti od 35 do 40 godina.

**Patološke promjene:** blagi degenerativni OA prisutan je na 5. i 6. vratnom te 4. slabinskom kralješku. Na zubima su prisutni hipoplastični defekti.

**Asocirani materijalni ostaci ili životinjske kosti:** nisu prisutni.

Gr. 7, 2006.



**Stupanj uščuvanosti korteksa:** loš.

**Spol:** muški, na temelju: 1) morfologije zdjelične kosti koja pokazuje izrazito uski gornji veliki sjedni urez, široku zglobnu čašicu (*acetabulum*) i okomito orijentiranu bočnu kost, 2) morfologije lubanje koja pokazuje zakošeno čelo, hrapavo i jako razvijeno zatiljno područje i velike mastoideuse, 3) morfologije donje čeljusti koja ima veliku, široku bradu s jako izraženim *tuberculum mentale*, širokim granama i gotovo okomitim kutom donje čeljusti, i 4) opće robusnosti kostiju.

**Starost u trenutku smrti:** doživljena starost procijenjena je na 30 do 35 godina. Morfologija aurikularne plohe na stražnjem dijelu lučnog grebena zdjelične kosti odgovara trećem stupnju po klasifikaciji Lovejova i sur. (1985.), što odgovara starosti od 30 do 35 godina.

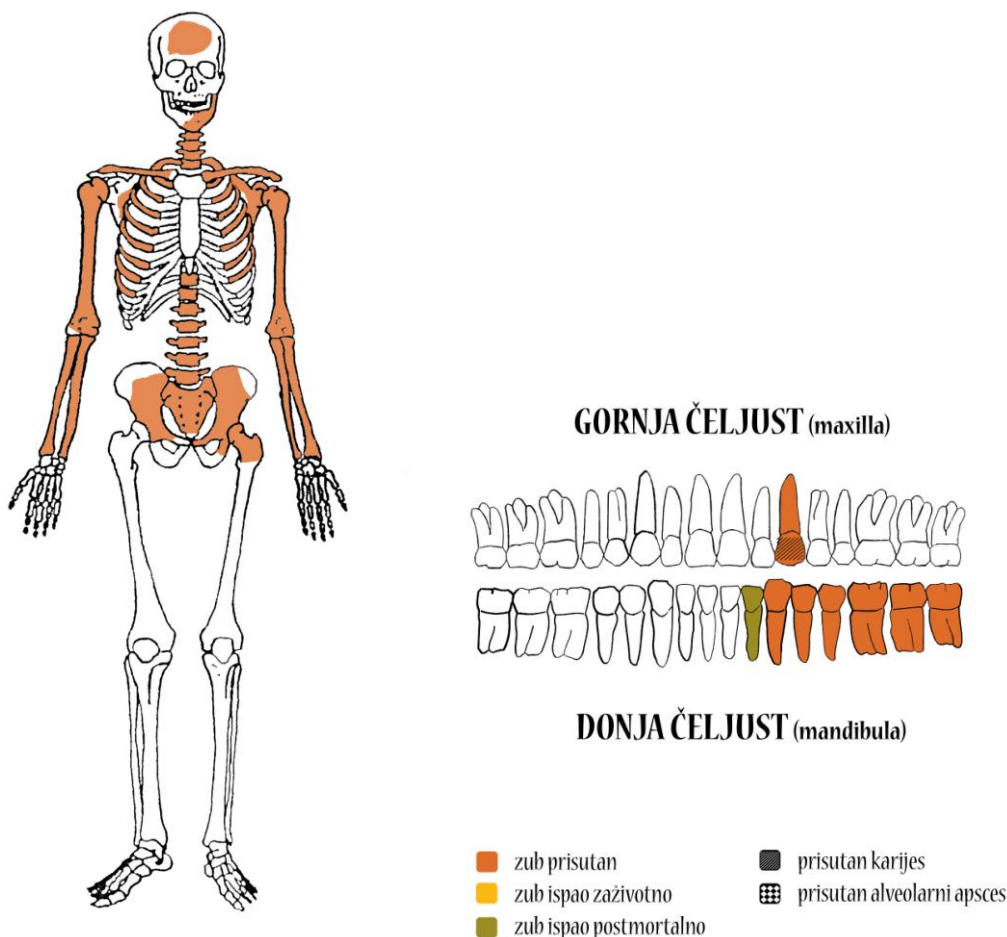
**Patološke promjene:** Schmorlovi defekti prisutni su na 6. prsnom i 2. slabinskom kralješku. Na distalnom zglobu desne nadlaktične kosti prisutan je lateralni epikondilitis (tzv. *teniski lakat*). Lateralni epikondilitis jedan je od najpoznatijih, a ujedno i najčešćih sindroma prenaprezanja (engl. *overuse injuries*) sustava za kretanje u ljudi koji se očituje pojavom boli u vanjskom dijelu lakta. Nastaje kao posljedica ponavljajućih aktivnosti rukom prilikom kojih

se ili ispružaju šaka i prsti ili se podlaktica okreće tako da dlan gleda prema gore ili ukoliko se čini kombinacija tih kretnji, odnosno ako se te kretnje čine protiv otpora. Na zubima su prisutni hipoplastični defekti.

*Asocirani materijalni ostaci ili životinjske kosti:* nisu prisutni.



Gr. 8, 2006.



**Stupanj ušćuvanosti korteksa:** vrlo dobar.

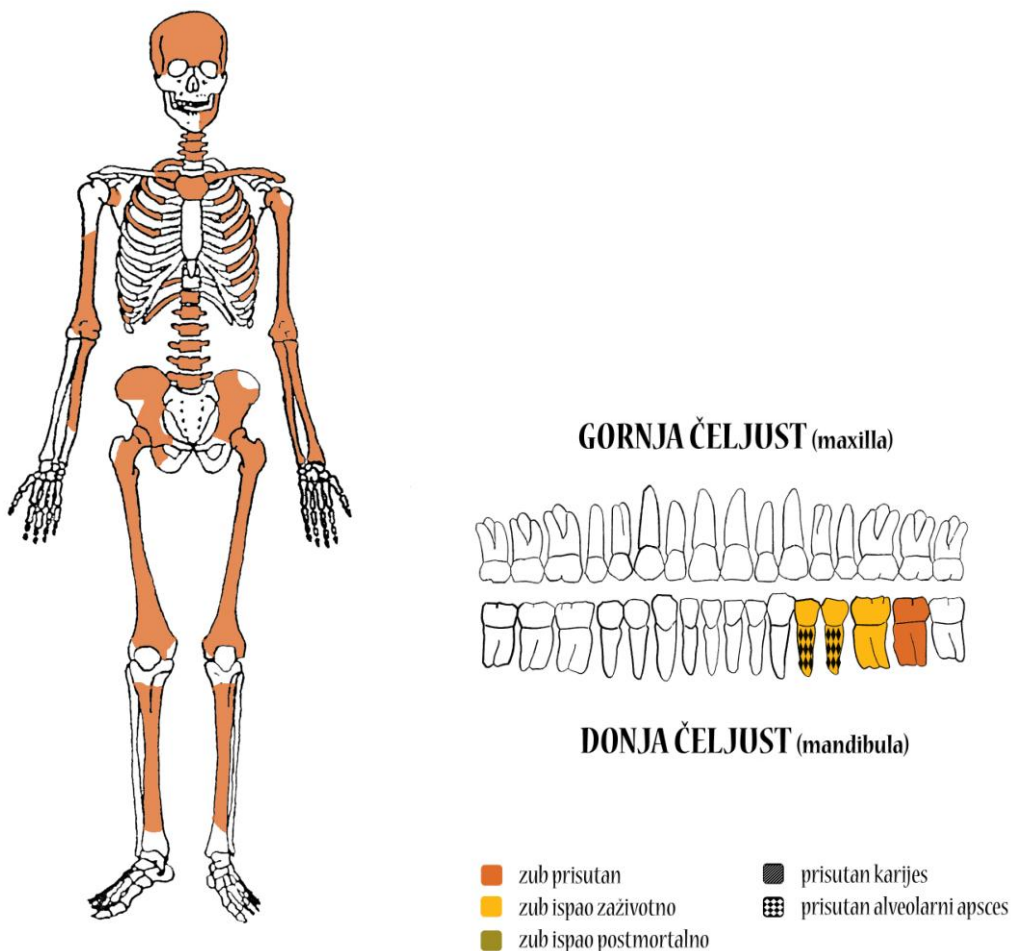
**Spol:** muški, na temelju: 1) morfologije zdjelične kosti koja pokazuje izrazito uski gornji veliki sjedni urez, široku zglobnu čašicu (*acetabulum*) i okomito orijentiranu bočnu kost, 2) morfologije lubanje koja pokazuje zakošeno čelo, hrapavo i jako razvijeno zatiljno područje i velike mastoideuse, 3) morfologije donje čeljusti koja ima veliku, široku bradu s jako izraženim *tuberculum mentale*, i 4) opće robusnosti kostiju.

**Starost u trenutku smrti:** doživljena starost procijenjena je na 35 do 40 godina. Morfologija aurikularne plohe na stražnjem dijelu lučnog grebena zdjelične kosti odgovara četvrtom stupnju po klasifikaciji Lovejoya i sur. (1985.), što odgovara starosti od 35 do 40 godina.

**Patološke promjene:** Schmorlovi defekti prisutni su na 6., 7., 8., 9., 10., 11. i 12. prsnom te 2. i 3. slabinskom kralješku. Blagi degenerativni OA prisutan je na 6., 7., 8. i 9. prsnom kralješku. Na zubima su prisutni hipoplastični defekti.

**Asocirani materijalni ostaci ili životinjske kosti:** željezni čavao.

Gr. 9, 2006.



**Stupanj ušćuvanosti korteksa:** dobar.

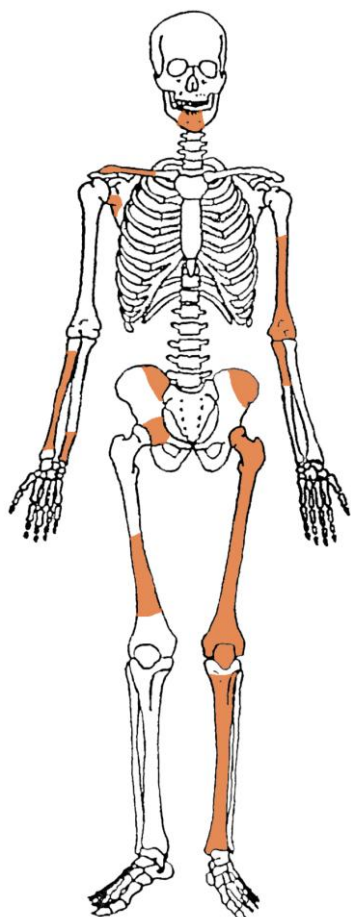
**Spol:** ženski, na temelju: 1) morfologije zdjelične kosti koja pokazuje izrazito široki gornji veliki sjedni urez (*incisura ischiadica major*), 2) morfologije lubanje koja pokazuje okomito čelo, slabo razvijeno zatiljno područje i mali mastoideus, 3) morfologije donje čeljusti koja ima malu, špicastu bradu sa slabo izraženim *tuberculum mentale* i velikim kutom donje čeljusti, i 4) opće gracilnosti kostiju.

**Starost u trenutku smrti:** doživljena starost u trenutku smrti procijenjena je na 50 do 55 godina. Morfologija aurikularne plohe na stražnjem dijelu lučnog grebena zdjelične kosti odgovara sedmom stupnju po klasifikaciji Lovejoya i sur. (1985), što odgovara starosti od 50 do 55 godina.

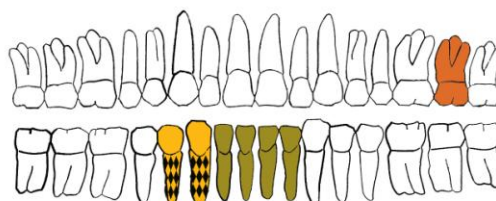
**Patološke promjene:** blagi degenerativni OA prisutan je na ramenima, laktovima, kukovima, na 9., 11. i 12. prsnom te 1. slabinskom kralješku. Blagi zarasli periostitis prisutan je na lijevoj goljeničnoj kosti.

**Asocirani materijalni ostaci ili životinjske kosti:** nisu prisutni.

Gr. 10, 2006.



GORNJA ČELJUST (maxilla)



DONJA ČELJUST (mandibula)

- |   |  |
|---|--|
| <span style="color: orange;">■</span> zub prisutan          | <span style="background-color: black; color: black;">■</span> prisutan karijes   |
| <span style="color: yellow;">■</span> zub ispao zaživotno   | <span style="background-color: black; border: 1px solid black; display: inline-block; width: 10px; height: 10px; vertical-align: middle;"></span> prisutan alveolarni apsces |
| <span style="color: green;">■</span> zub ispao postmortalno |  |

**Stupanj ušćuvanosti korteksa:** odličan.

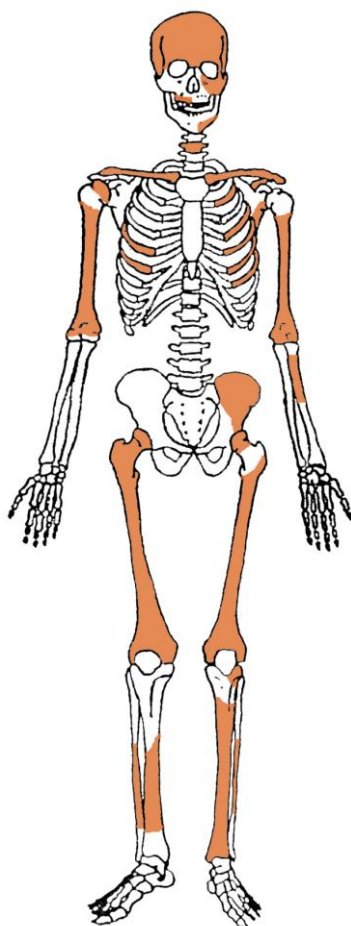
**Spol:** muški, na temelju: 1) morfologije zdjelične kosti koja pokazuje široku zglobnu čašicu, 2) morfologije donje čeljusti koja ima veliku, široku bradu s jako izraženim *tuberculum mentale*, i 3) opće robusnosti kostiju.

**Starost u trenutku smrti:** doživljena starost procijenjena je na 35 do 45 godina na temelju prisustva degenerativnih promjena i stupnja srastanja kranijalnih šavova.

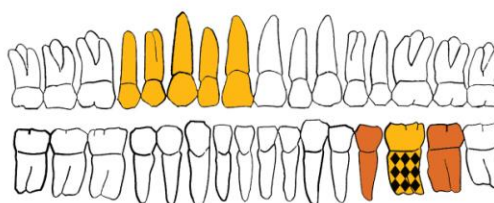
**Patološke promjene:** blagi degenerativni OA prisutan je na desnom kuku. Blagi zarasli periostitis prisutan je na lijevoj goljeničnoj kosti.

**Asocirani materijalni ostaci ili životinjske kosti:** nisu prisutni.

Gr. 11, 2006.



GORNJA ČELJUST (maxilla)



DONJA ČELJUST (mandibula)

- |   |  |
|---|--|
| <span style="color: orange;">■</span> zub prisutan          | <span style="background-color: black; color: black;">■</span> prisutan karijes   |
| <span style="color: yellow;">■</span> zub ispao zaživotno   | <span style="background-color: black; border: 1px solid black; display: inline-block; width: 10px; height: 10px; vertical-align: middle;"></span> prisutan alveolarni apsces |
| <span style="color: olive;">■</span> zub ispao postmortalno |  |

**Stupanj ušćuvanosti korteksa:** dobar.

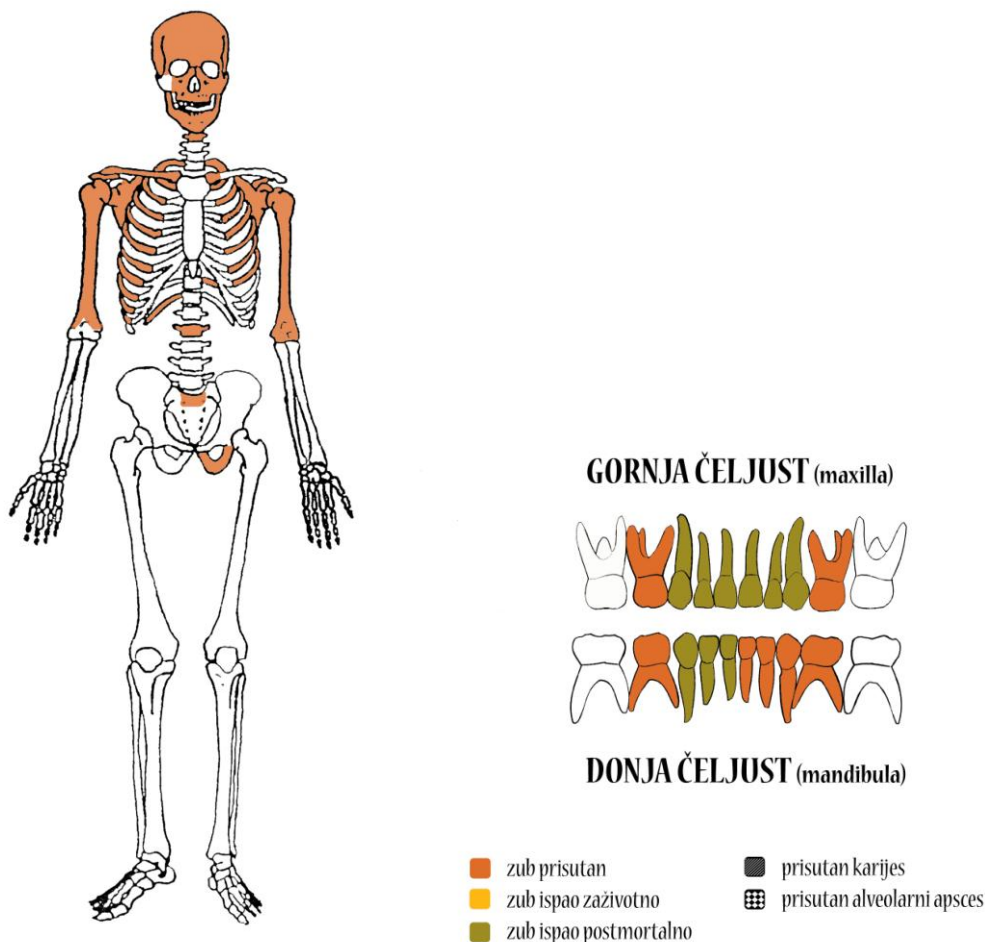
**Spol:** ženski, na temelju: 1) morfologije lubanje koja pokazuje okomito čelo, slabo razvijeno zatiljno područje i male mastoideuse, i 2) opće gracilnosti kostiju.

**Starost u trenutku smrti:** doživljena starost u trenutku smrti procijenjena je na 45 do 55 godina na temelju prisustva degenerativnih promjena i stupnja srastanja kranijalnih šavova.

**Patološke promjene:** blagi degenerativni OA prisutan je na desnom ramenu i lijevom kuku.

**Asocirani materijalni ostaci ili životinjske kosti:** nisu prisutni.

Gr. 12, 2006.



**Stupanj uščuvanosti korteksa:** odličan.

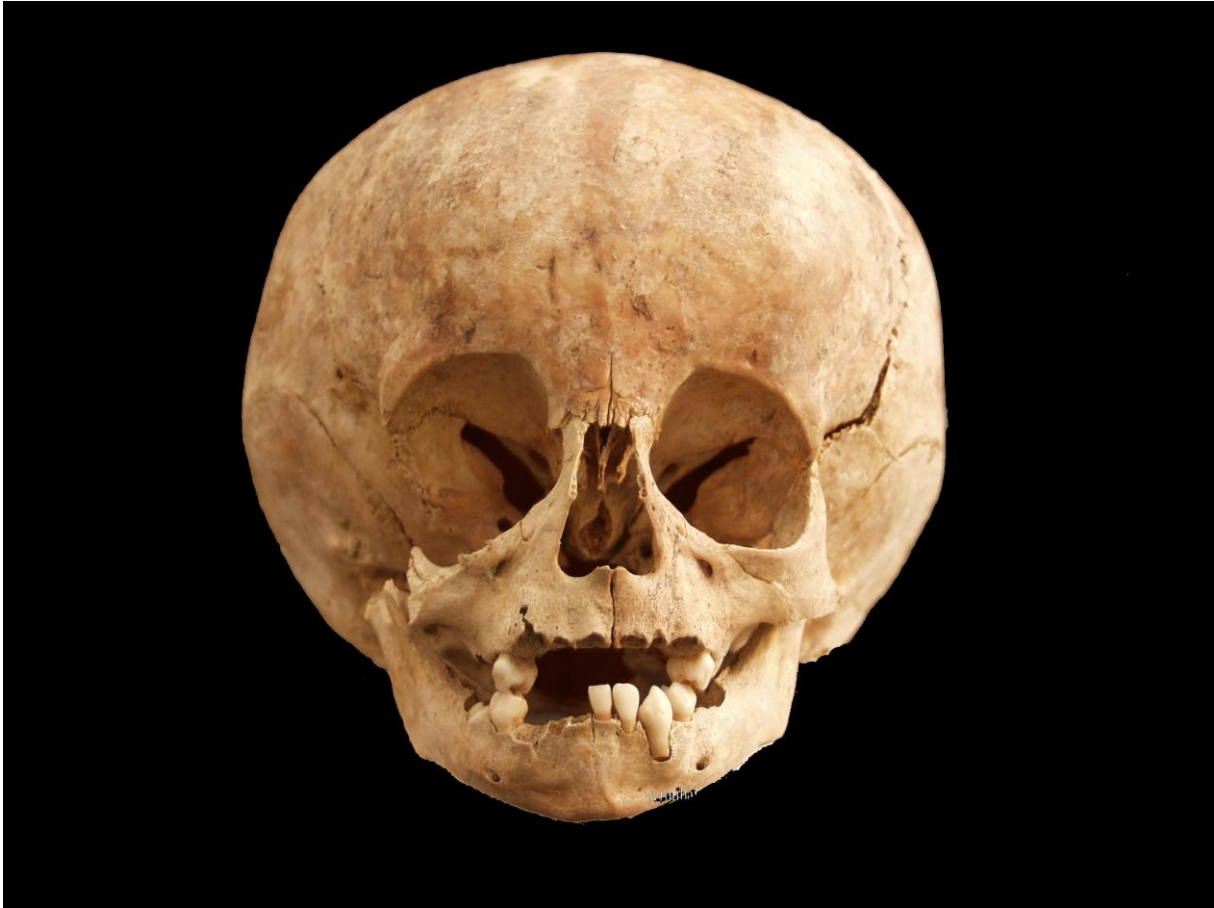**Spol:** radi se o kosturu djeteta.

**Starost u trenutku smrti:** doživljena starost u trenutku smrti procijenjena je na 1,5 do 2 godine na temelju kronologije nicanja i rasta mliječnih i trajnih zubi.

**Patološke promjene:** blaga zarašla *cribra orbitalia* prisutna je u orbitama. *Cribra orbitalia* se morfološki očituje po pojavi šupljikave kosti na gornjim svodovima orbita, a smatra se posljedicom anemije (Huss-Ashmore i sur., 1982.). Generalizirani aktivni periostitis prisutan je na čitavom svodu lubanje. Lubanja je predimenzionirana te ima izgled i oblik karakterističan za hidrocefalusa (slika 1). Hidrocefalus je naziv za proširenje komora mozga kojem je prethodilo ili je aktualno povišenje tlaka u središnjem živčanom sustavu. Može biti posljedica različitih bolesti: upala središnjeg živčanog sustava, tumora, krvarenja, ozljeda itd. U ranom djetinjstvu se hidrocefalus prepoznaje zbog brzog rasta glave djeteta. Otvoreni šavovi kostiju glave omogućuju povećanje lubanje tako da hidrocefalus u novorođenačkoj i dojenačkoj dobi karakterizira povećanje glave, razmicanje šavova, širenje fontanele, napetost kože glave i pojačana izraženost vena glave.

*Asocirani materijalni ostaci ili životinjske kosti: željezni čavli.*

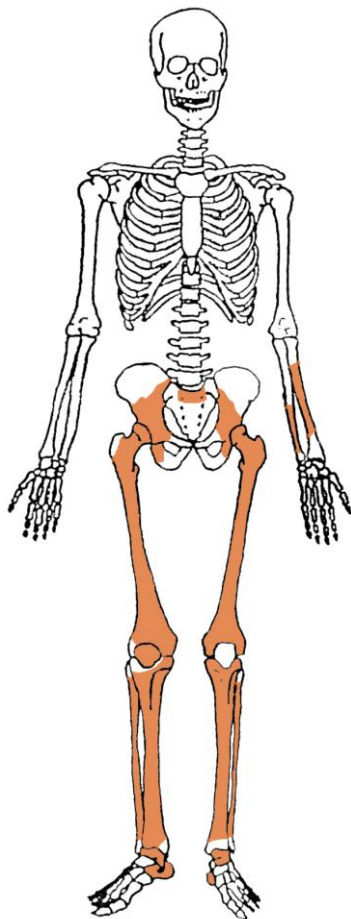
**Slika 1.** Glava hidrocefalusa iz gr. 12.



**Gr. 13, 14, 15, 2006.**

Minimalni broj osoba (MBO) u ovom uzorku iznosi **5** (četvero odraslih i jedno dijete) na temelju prisutnosti pet lijevih lakatnih kostiju.

**Gr. 16, 2006.**



***Stupanj ušćuvanosti korteksa:*** vrlo dobar.

***Spol:*** ženski, na temelju: 1) morfologije zdjelične kosti koja pokazuje izrazito široki gornji veliki sjedni urez (*incisura ischiadica major*), i 2) opće gracilnosti kostiju.

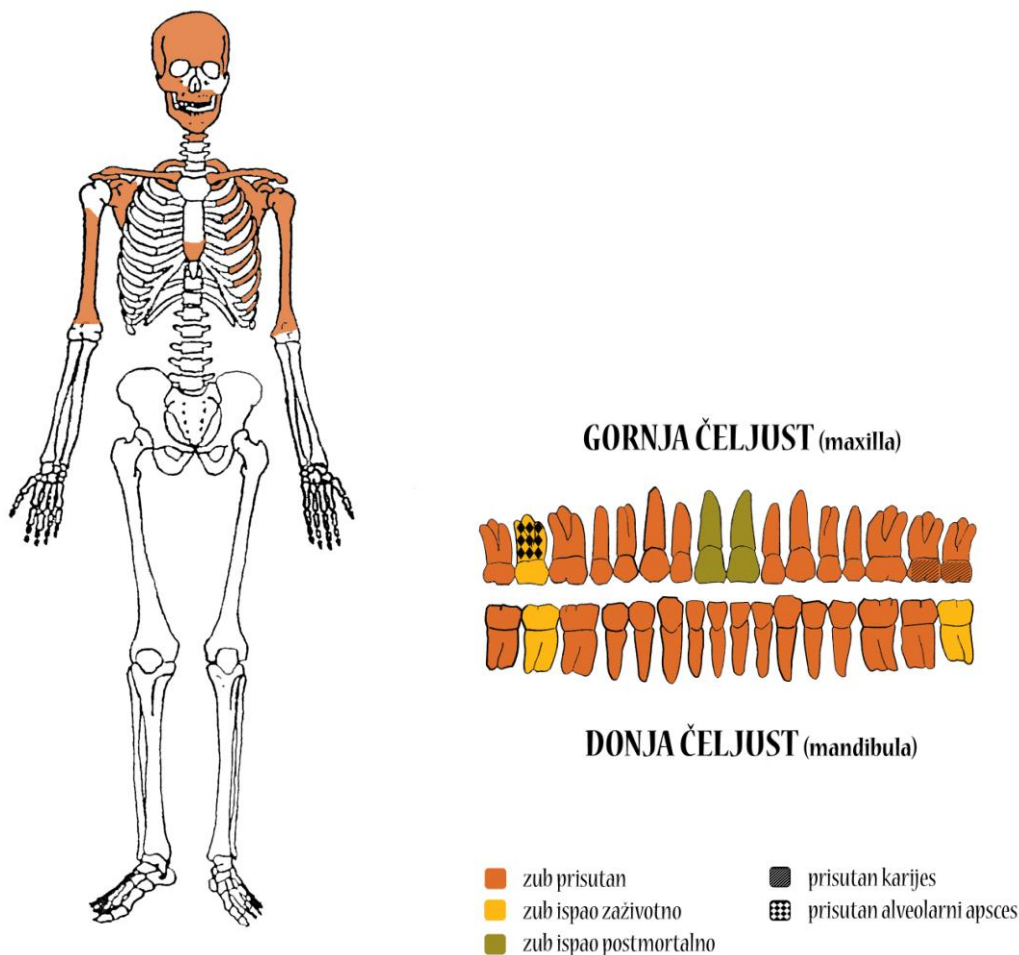
***Starost u trenutku smrti:*** doživljena starost u trenutku smrti procijenjena je na 40 do 50 godina na temelju prisustva degenerativnih promjena i gustoće trabekularne kosti.

***Patološke promjene:*** blagi degenerativni OA prisutan je na kukovima i lijevom koljenu.

***Asocirani materijalni ostaci ili životinjske kosti:*** nisu prisutni.



Gr. 19, 2006.



**Stupanj ušćuvanosti korteksa:** vrlo dobar.

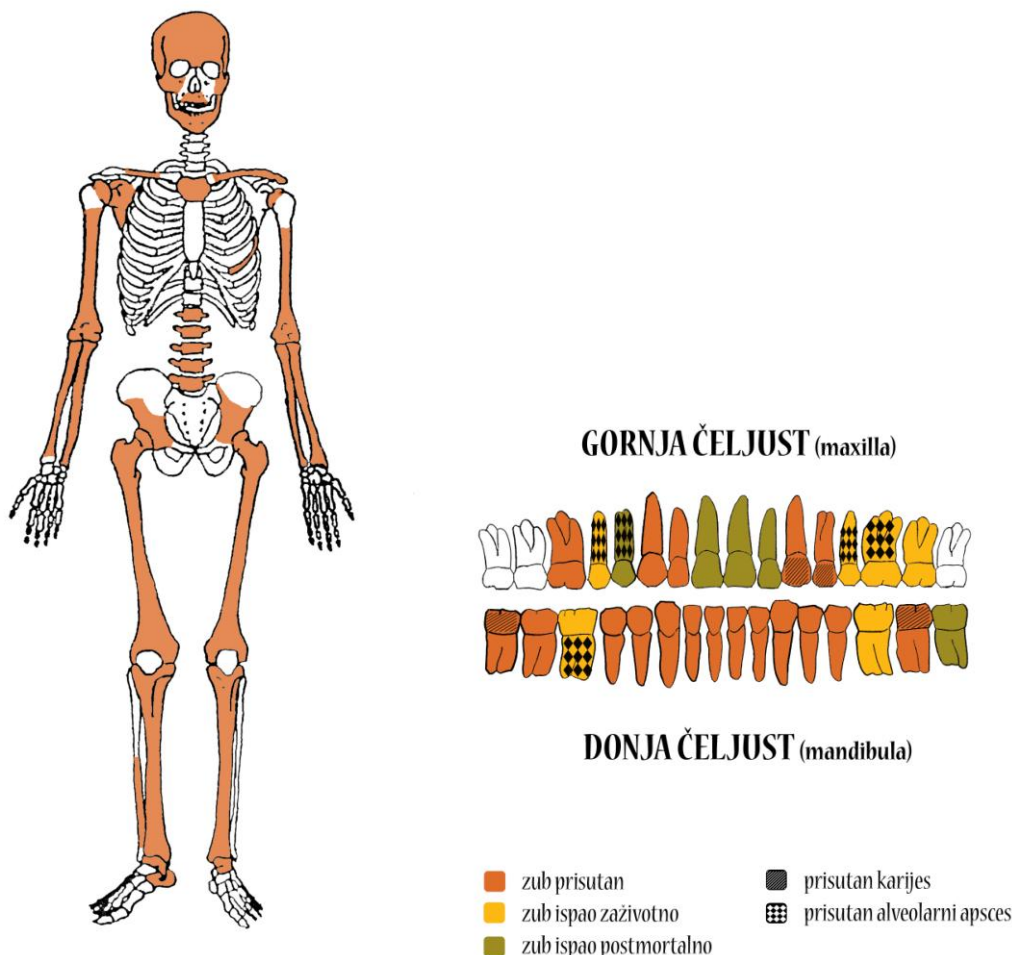
**Spol:** muški, na temelju: 1) morfologije lubanje koja pokazuje zakošeno čelo, hrapavo i jako razvijeno zatiljno područje i velike mastoideuse, 2) morfologije donje čeljusti koja ima veliku, široku bradu s jako izraženim *tuberculum mentale*, širokim granama i gotovo okomitim kutom donje čeljusti, i 3) opće robusnosti kostiju.

**Starost u trenutku smrti:** doživljena starost u trenutku smrti procijenjena je na 30 do 40 godina na temelju stupnja srastanja kranijalnih šavova i stupnja istrošenosti griznih ploha zuba.

**Patološke promjene:** Schmorlov defekt prisutan je na 9. prsnom kralješku. Na zubima su prisutni hipoplastični defekti.

**Asocirani materijalni ostaci ili životinjske kosti:** nisu prisutni.

Gr. 20, 2006.



**Stupanj ušćuvanosti korteksa:** vrlo dobar.

**Spol:** ženski, na temelju: 1) morfologije zdjelične kosti koja pokazuje izrazito široki gornji veliki sjedni urez (*incisura ischiadica major*), 2) morfologije lubanje koja pokazuje okomito čelo, slabo razvijeno zatiljno područje i male mastoideuse, 3) morfologije donje čeljusti koja ima malu, špicastu bradu sa slabo izraženim *tuberculum mentale* i velikim kutom donje čeljusti, i 4) opće gracilnosti kostiju.

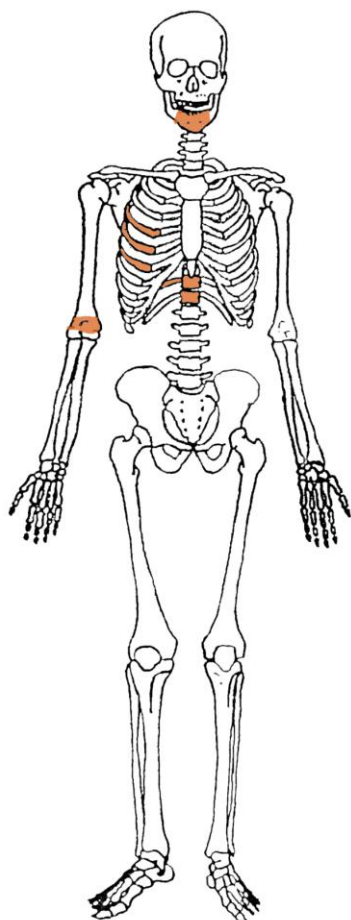
**Starost u trenutku smrti:** doživljena starost u trenutku smrti procijenjena je na 45 do 50 godina. Morfologija aurikularne plohe na stražnjem dijelu lučnog grebena zdjelične kosti odgovara šestom stupnju po klasifikaciji Lovejoya i sur. (1985), što odgovara starosti od 45 do 50 godina.

**Patološke promjene:** blagi degenerativni OA prisutan je na desnom ramenu, kukovima, na 5., 6., 7., 8. i 9. prsnom te 3., 4. i 5. slabinskom kralješku. Stara, dobro zarasla fraktura srednje trećine dijafize lijeve ključne kosti; trauma se očituje po remodeliranom kalusu, preklopu kosti i inferiornom pomaku. Stara, dobro zarasla fraktura distalne trećine dijafize lijeve

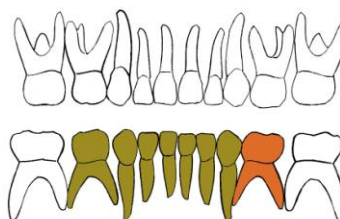
palčane kosti; trauma se očituje po remodeliranom kalusu i blagoj posteriornoj angulaciji. Na zubima su prisutni hipoplastični defekti.

***Asocirani materijalni ostaci ili životinjske kosti:*** nisu prisutni.

Gr. 23, 2010.



**GORNJA ČELJUST (maxilla)**



**DONJA ČELJUST (mandibula)**

- |   |   |
|---|---|
| <span style="color: orange;">■</span> zub prisutan          | <span style="background-color: gray; color: black;">■</span> prisutan karijes   |
| <span style="color: yellow;">■</span> zub ispao zaživotno   | <span style="background-color: gray; border: 1px solid black; display: inline-block; width: 10px; height: 10px; vertical-align: middle;"></span> prisutan alveolarni apsces |
| <span style="color: green;">■</span> zub ispao postmortalno |   |

**Stupanj uščuvanosti korteksa:** odličan.

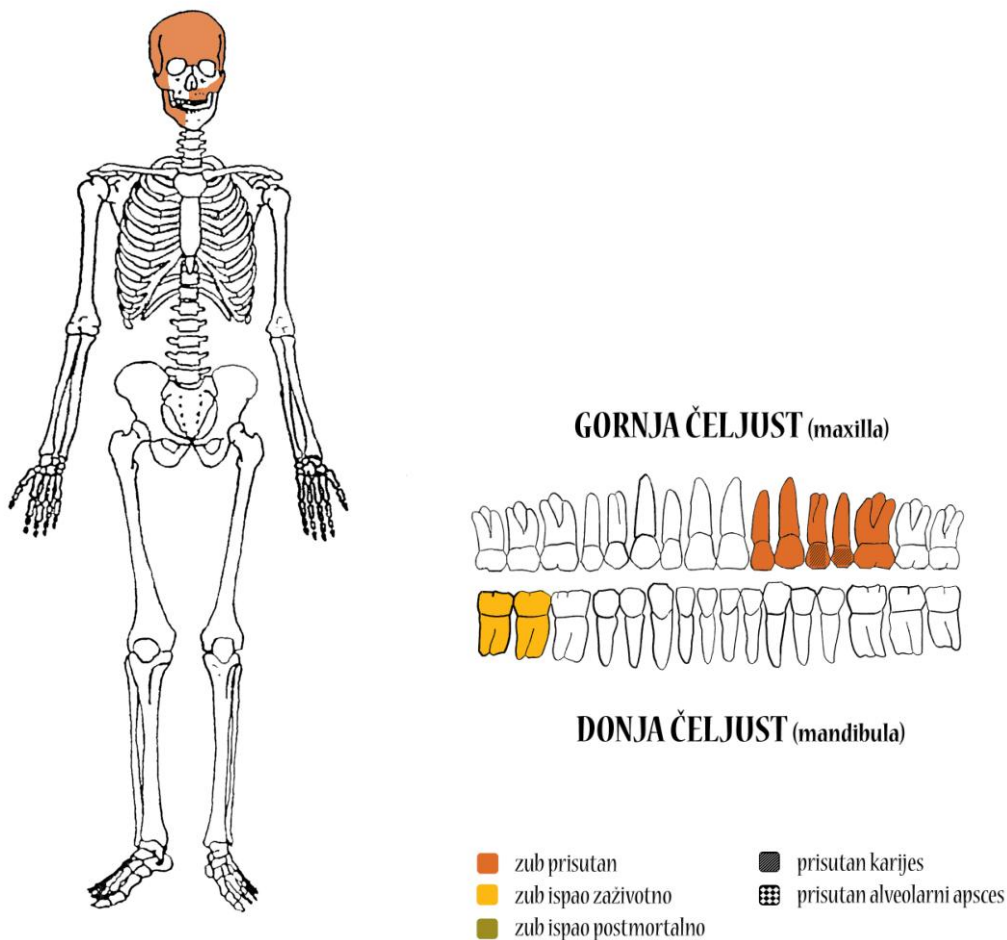
**Spol:** radi se o kosturu djeteta.

**Starost u trenutku smrti:** doživljena starost u trenutku smrti procijenjena je na 1,5 do 2 godine na temelju kronologije nicanja i rasta mliječnih i trajnih zubi.

**Patološke promjene:** nisu prisutne.

**Asocirani materijalni ostaci ili životinjske kosti:** nisu prisutni.

Gr. 24, 2010.



**Stupanj ušćuvanosti korteksa:** dobar.

**Spol:** muški, na temelju: 1) morfologije lubanje koja pokazuje zakošeno čelo, hrapavo i jako razvijeno zatiljno područje i velike mastoideuse, 2) morfologije donje čeljusti koja ima veliku, široku bradu s jako izraženim *tuberculum mentale*.

**Starost u trenutku smrti:** doživljena starost u trenutku smrti procijenjena je na 35 do 40 godina na temelju stupnja srastanja kranijalnih šavova i stupnja istrošenosti griznih ploha zuba.

**Patološke promjene:** perimortalna penetrirajuća trauma veličine 30x9 mm prisutna je na lijevoj tjemennoj kosti 45 mm posteriorno od koronalnog šava i 73 mm lateralno od sagitalnog šava (slika 2); s unutrašnje strane lubanje prisutan je defekt u obliku lijevka veličine 35x17 mm što je karakteristično za nasilne ozljede (slika 3). Na lateralnom sjekutiću i očnjaku lijeve strane gornje čeljusti prisutni su tragovi habitualnog trošenja zuba (slika 4) (riječ je ili o dugogodišnjem pušaču lule ili majstoru koji je koristio zube tijekom posla, npr. stolar koji je držao čavle u zubima kako bi mu ruke bile slobodne).

*Asocirani materijalni ostaci ili životinjske kosti:* nisu prisutni.

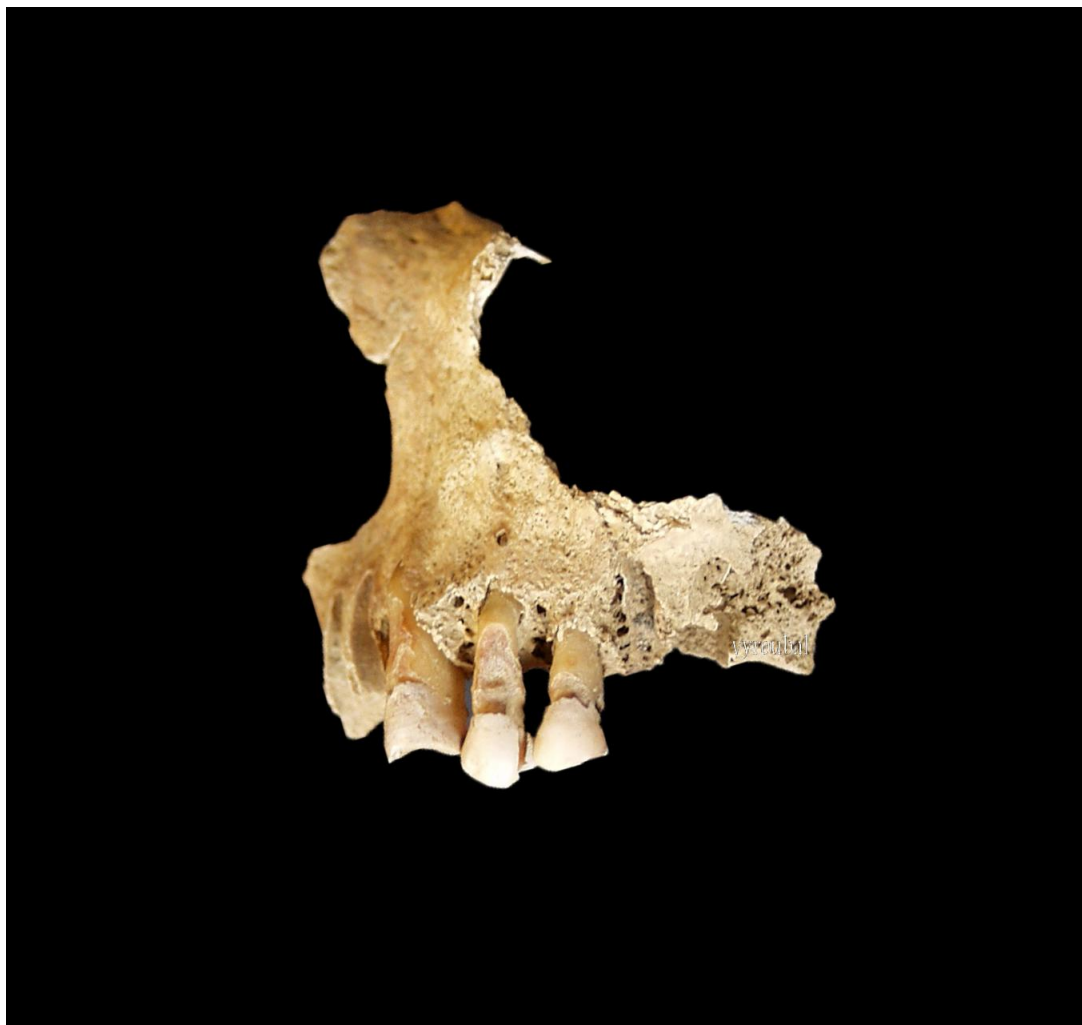**Slika 2.** Penetrirajuća ozljeda na lijevoj tjemenoj kosti, pogled izvana.



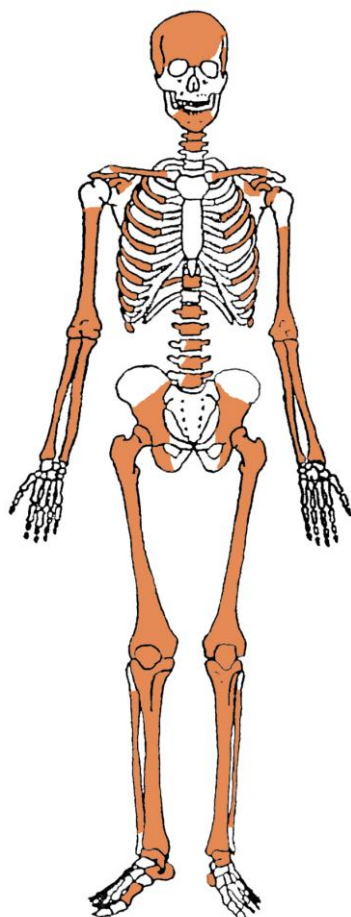
**Slika 3.** Penetrirajuća ozljeda na lijevoj tjemenoj kosti, defekt u obliku lijevka.



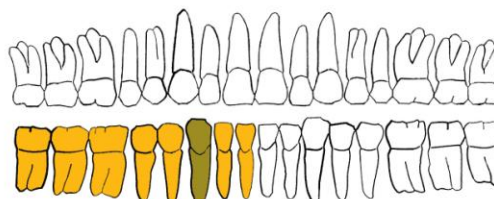
**Slika 5.** Tragovi habitualnog trošenja sjekutića i očnjaka gornje čeljusti.



Gr. 25, 2010.



GORNJA ČELJUST (maxilla)



DONJA ČELJUST (mandibula)

- |   |  |
|---|--|
| <span style="color: orange;">■</span> zub prisutan          | <span style="background-color: black; color: black;">■</span> prisutan karijes   |
| <span style="color: yellow;">■</span> zub ispao zaživotno   | <span style="background-color: black; border: 1px solid black; display: inline-block; width: 10px; height: 10px; vertical-align: middle;"></span> prisutan alveolarni apsces |
| <span style="color: green;">■</span> zub ispao postmortalno |  |

**Stupanj ušćuvanosti korteksa:** vrlo dobar.

**Spol:** muški, na temelju: 1) morfologije zdjelične kosti koja pokazuje izrazito uski gornji veliki sjedni urez, široku zglobnu čašicu (*acetabulum*) i okomito orijentiranu bočnu kost, 2) morfologije lubanje koja pokazuje zakošeno čelo, hrapavo i jako razvijeno zatiljno područje i velike mastoideuse, 3) morfologije donje čeljusti koja ima veliku, široku bradu s jako izraženim *tuberculum mentale*, širokom granom i gotovo okomitim kutom donje čeljusti, i 4) opće robusnosti kostiju.

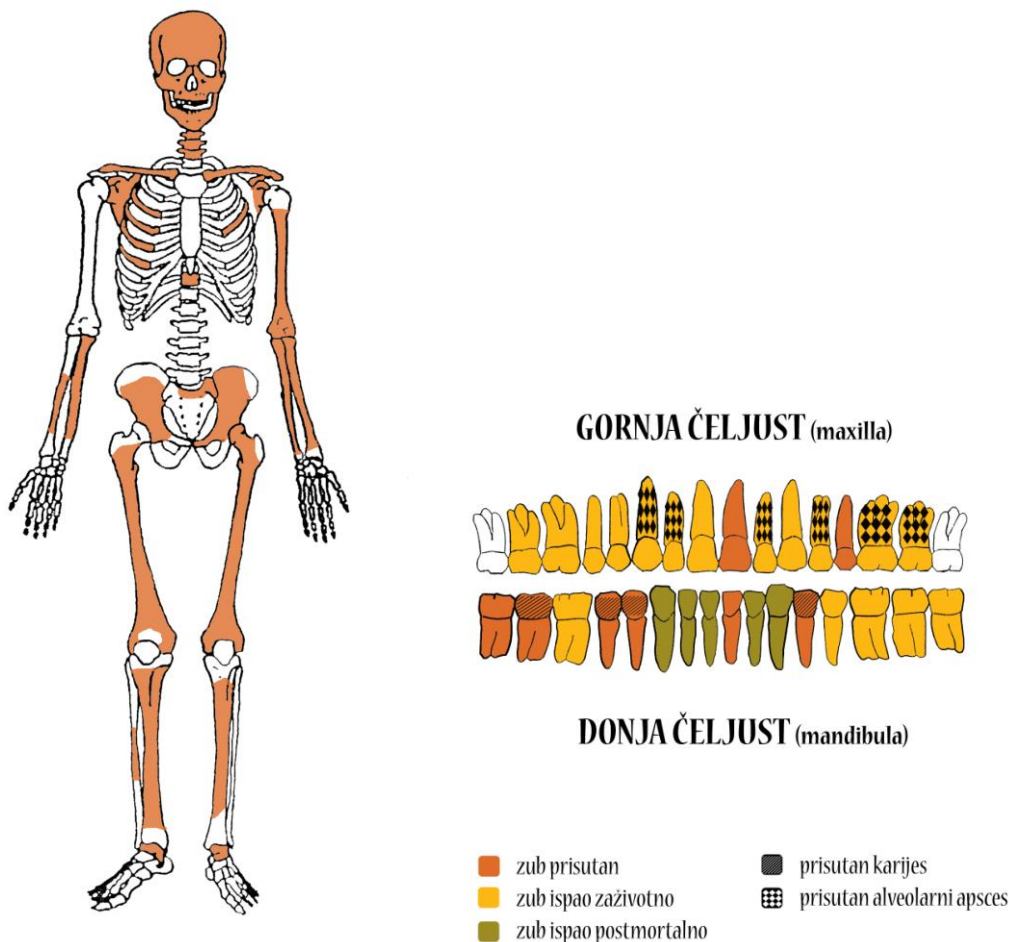
**Starost u trenutku smrti:** doživljena starost u trenutku smrti procijenjena je na 45 do 50 godina. Morfologija aurikularne plohe na stražnjem dijelu lučnog grebena zdjelične kosti odgovara šestom stupnju po klasifikaciji Lovejoya i sur. (1985), što odgovara starosti od 45 do 50 godina.

**Patološke promjene:** blagi degenerativni OA prisutan je na ramenima, kukovima, na 5. i 6. prsnom te 2., 3., 4. i 5. slabinskom kralješku. Stare, dobro zarasle frakture prisutne su na 1., 3., 4., 5. i 11. desnom te 5. lijevom rebru; traume se očituju po remodeliranim kalusima. Schmorlovi defekti prisutni su na 6. i 11. prsnom te 1., 2. i 4. slabinskom kralješku.

**Asocirani materijalni ostaci ili životinjske kosti:** željezni čavli.



## Gr. 26



**Stupanj ušćuvanosti korteksa:** vrlo dobar.

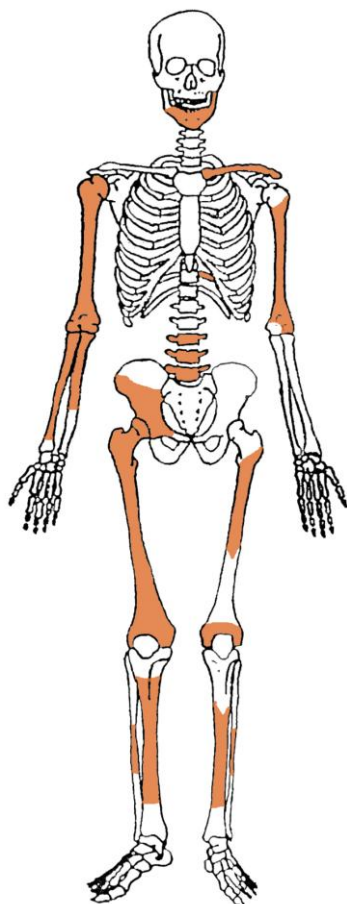
**Spol:** ženski, na temelju: 1) morfologije zdjelične kosti koja pokazuje izrazito široki gornji veliki sjedni urez (*incisura ischiadica major*), 2) morfologije lubanje koja pokazuje okomito čelo, slabo razvijeno zatiljno područje i male mastoideuse, 3) morfologije donje čeljusti koja ima malu, špicastu bradu sa slabo izraženim *tuberculum mentale* i velikim kutom donje čeljusti, i 4) opće gracilnosti kostiju.

**Starost u trenutku smrti:** doživljena starost u trenutku smrti procijenjena je na 50 do 55 godina. Morfologija aurikularne plohe na stražnjem dijelu lučnog grebena zdjelične kosti odgovara sedmom stupnju po klasifikaciji Lovejoya i sur. (1985), što odgovara starosti od 50 do 55 godina.

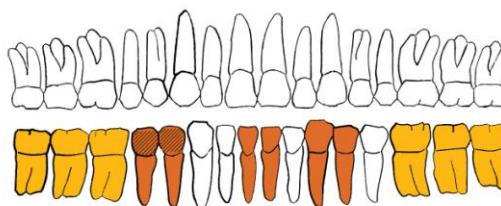
**Patološke promjene:** blagi degenerativni OA prisutan je na lijevom kuku. Blagi zarasli periostitis prisutan je na goljeničnim kostima. Blaga zarasla *cribra orbitalia* prisutna je u orbitama.

**Asocirani materijalni ostaci ili životinjske kosti:** željezni čavli.

## Gr. 27



## GORNJA ČELJUST (maxilla)



## DONJA ČELJUST (mandibula)

- |                          |                              |
|--------------------------|------------------------------|
| ■ zub prisutan           | ■ prisutan karijes           |
| ■ zub ispao zaživotno    | ■ prisutan alveolarni apsces |
| ■ zub ispao postmortalno |                              |

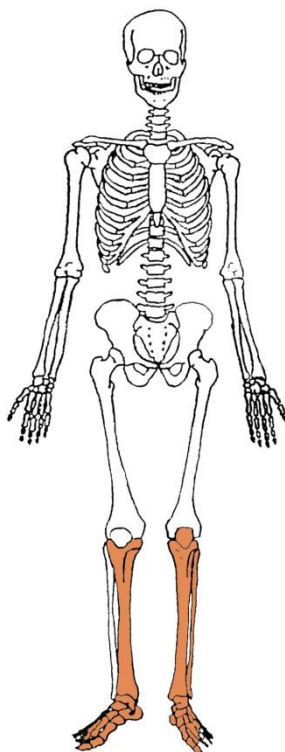
**Stupanj uščuvanosti korteksa:** dobar.

**Spol:** ženski, na temelju: 1) morfologije zdjelične kosti koja pokazuje izrazito široki gornji veliki sjedni urez (*incisura ischiadica major*), 2) morfologije donje čeljusti koja ima malu, špicastu bradu sa slabio izraženim *tuberculum mentale* i velikim kutom donje čeljusti, i 3) opće gracilnosti kostiju.

**Starost u trenutku smrti:** doživljena starost u trenutku smrti procijenjena je na 40 do 45 godina. Morfologija aurikularne plohe na stražnjem dijelu lučnog grebena zdjelične kosti odgovara petom stupnju po klasifikaciji Lovejoya i sur. (1985), što odgovara starosti od 40 do 45 godina.

**Patološke promjene:** blagi degenerativni OA prisutan je na 3., 4. i 5. slabinskom kralješku. Blagi zarasli periostitis prisutan je na goljeničnim kostima. Na zubima su prisutni hipoplastični defekti.

**Asocirani materijalni ostaci ili životinjske kosti:** željezni čavli.

**Gr. 28**

***Uščuvanost korteksa:*** vrlo dobra.

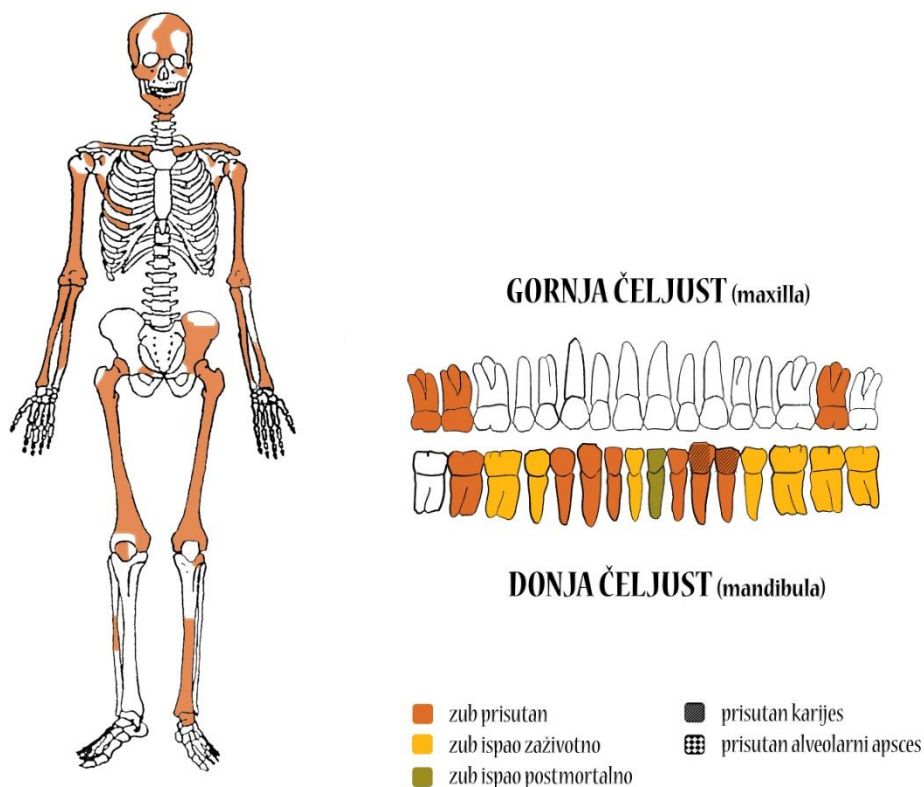
***Spol:*** nije moguće odrediti.

***Starost u trenutku smrti:*** 35 do 50 godina.

***Patološke promjene:*** blagi zarasli periostitis prisutan je na goljениčnim kostima. Periostitis može biti posljedica nespecifičnih bakterijskih infekcija, specifičnih zaraznih bolesti koje se hematogenim putem prošire na kost, lokaliziranih trauma, venozne insuficijencije, metaboličkih bolesti i brojnih drugih čimbenika (Mann i Murphy, 1990.; Ortner, 2003.). Prisutno je umjereno okoštavanje ahilove tetive na obje petne kosti.

***Asocirani materijalni ostaci ili životinjske kosti:*** nisu prisutni.

## Gr. 29



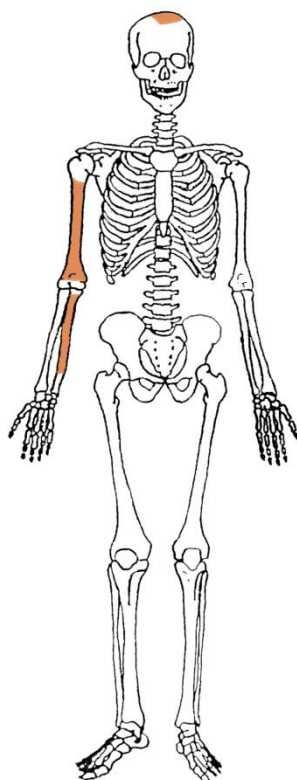
**Uščuvanost korteksa:** vrlo dobra.

**Spol:** žena.

**Starost u trenutku smrti:** 50 do 55 godina.

**Patološke promjene:** blagi degenerativni OA (osteofiti) prisutan je na laktovima, lijevom kuku, koljenima te 3. i 4. vratnom kralješku. Degenerativni osteoartritis karakterizira progresivna pojava osteofita oko rubova zglobnih ploha; te promjene rezultat su mikrotrauma koje su posljedica svakodnevnih aktivnosti i razlikuju se od traumatskog artritisa koji nastaje kao posljedica prekida normalnog biomehaničkog funkcioniranja zgloba. Antemortalna loše zarasla fraktura prisutna je na proksimalnoj trećini dijafize lijeve nadlaktične kosti; očituje se po lateralnom pomaku, preklopu kosti i remodeliranom kalusu.

**Asocirani materijalni ostaci ili životinjske kosti:** željezni čavao.

**Gr. 30**

***Ušćuvanost korteksa:*** vrlo dobra.

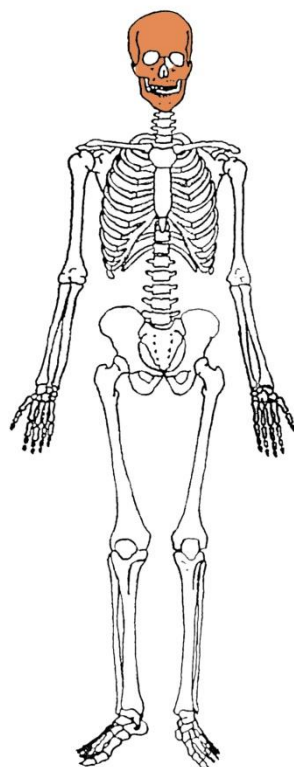
***Spol:*** dijete.

***Starost u trenutku smrti:*** 8 do 10 godina.

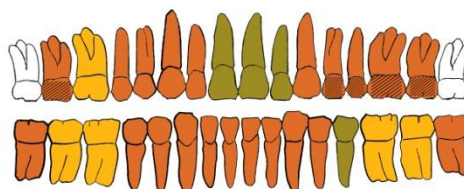
***Patološke promjene:*** blaga zarašla ektokranijalna poroznost prisutna je na desnoj tjemenoj kosti. Morfološki se očituje po prisutnosti plitkih rupica na svodu lubanje, a povezuje se s dugotrajnim i sustavnim izgladnjivanjem (McKern i Stewart, 1957.).

***Asocirani materijalni ostaci ili životinjske kosti:*** nisu prisutni.

## Gr. 31



## GORNJA ČELJUST (maxilla)



## DONJA ČELJUST (mandibula)

- |                          |                              |
|--------------------------|------------------------------|
| ■ zub prisutan           | ■ prisutan karijes           |
| ■ zub ispao zaživotno    | ■ prisutan alveolarni apsces |
| ■ zub ispao postmortalno |                              |

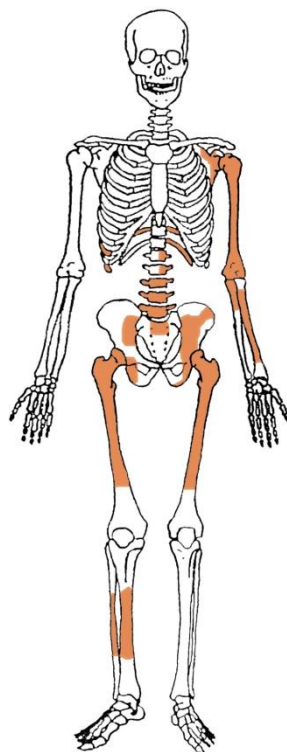
**Uščuvanost korteksa:** odlična.

**Spol:** muškarac.

**Starost u trenutku smrti:** 30 do 40 godine.

**Patološke promjene:** blaga zarasla ektokranijalna poroznost prisutna je na svodu lubanje. Na zubima su prisutni hipoplastični defekti. Ti defekti morfološki se očituju kao plitki vodoravni utori oko krune zuba, a vežu se uz pojavu jakih avitaminoza, neonatalne žutice, anemije, zaraznih bolesti ili kronične neishranjenosti.

**Asocirani materijalni ostaci ili životinjske kosti:** nisu prisutni.

**Gr. 32**

***Ušćuvanost korteksa:*** dobra.

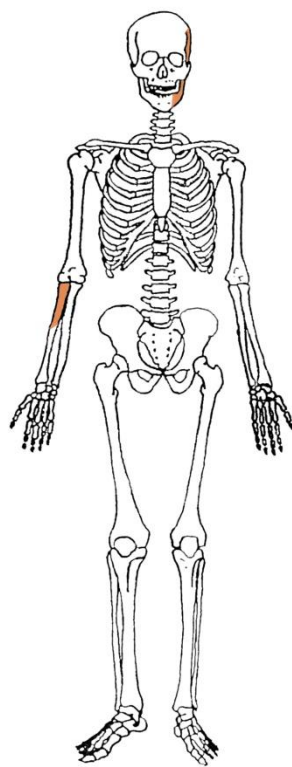
***Spol:*** muškarac.

***Starost u trenutku smrti:*** 50 do 55 godina.

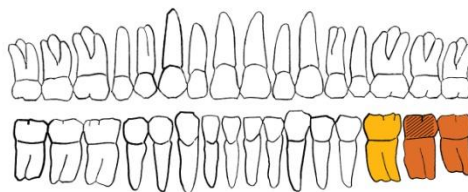
***Patološke promjene:*** Schmorlovi defekti prisutni su na 5., 6., 7., 8., 10. i 11. prsnom te 3. i 4. slabinskom kralješku. Nastaju uslijed prolapsa intervertebralnog diska u tijela susjednih kralješka (Schmorl i Junghanns, 1971.), a njihova prisutnost može biti idiopatska ili povezana s uzročnicima od kojih je najčešći prekomjerni, kontinuirani fizički rad. Blagi degenerativni OA (osteofiti) prisutan je na lijevom laktu, kukovima, na 3., 4., 5., 6. i 8. prsnom te 2., 3. i 4. slabinskom kralješku; umjereni degenerativni OA (osteofiti) prisutan je na lijevom ramenu te 10. i 11. prsnom kralješku; jaki degenerativni OA (eburnacija) prisutan je na 5. slabinskom kralješku.

***Asocirani materijalni ostaci ili životinjske kosti:*** željezni čavao.

## Gr. 33



## GORNJA ČELJUST (maxilla)



## DONJA ČELJUST (mandibula)

- |   |  |
|---|--|
| <span style="color: orange;">■</span> zub prisutan          | <span style="background-color: black; color: black;">■</span> prisutan karijes   |
| <span style="color: yellow;">■</span> zub ispao zaživotno   | <span style="background-color: black; border: 1px solid black; display: inline-block; width: 10px; height: 10px; vertical-align: middle;"></span> prisutan alveolarni apsces |
| <span style="color: olive;">■</span> zub ispao postmortalno |  |

**Ušćuvanost korteksa:** vrlo dobra.

**Spol:** nije moguće odrediti.

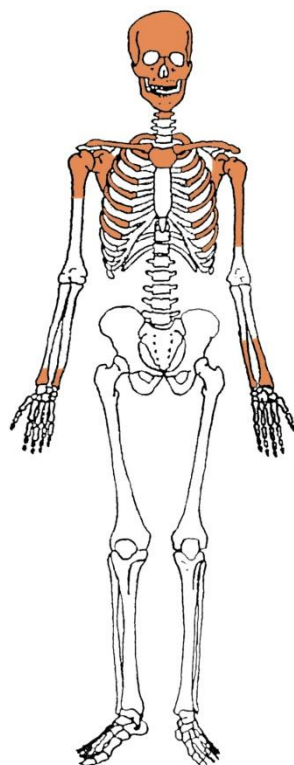
**Starost u trenutku smrti:** 30 do 45 godina.

**Patološke promjene:** nisu prisutne.

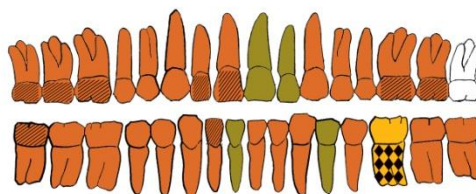
**Asocirani materijalni ostaci ili životinjske kosti:** nisu prisutni.



## Gr. 34



## GORNJA ČELJUST (maxilla)



## DONJA ČELJUST (mandibula)



- |                          |                              |
|--------------------------|------------------------------|
| ■ zub prisutan           | ■ prisutan karijes           |
| ■ zub ispao zaživotno    | ■ prisutan alveolarni apsces |
| ■ zub ispao postmortalno |                              |

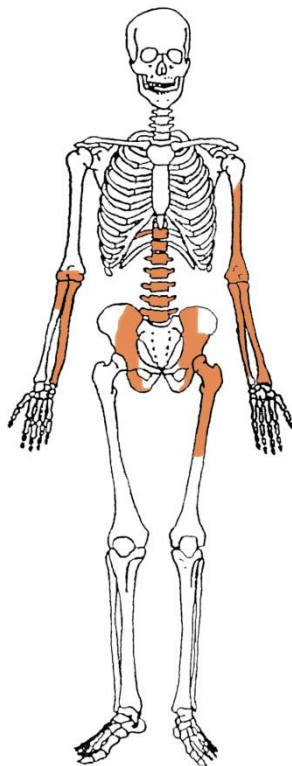
**Uščuvanost korteksa:** vrlo dobra.

**Spol:** muškarac.

**Starost u trenutku smrti:** 30 do 35 godina.

**Patološke promjene:** blaga zarašla ektokranijalna poroznost prisutna je na svodu lubanje. Na zubima su prisutni hipoplastični defekti.

**Asocirani materijalni ostaci ili životinjske kosti:** nisi prisutni.

**Gr. 35**

*Ušćuvanost korteksa:* vrlo dobra.

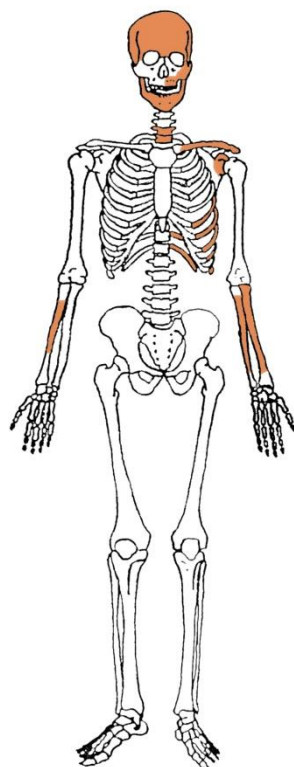
*Spol:* muškarac.

*Starost u trenutku smrti:* 30 do 35 godina.

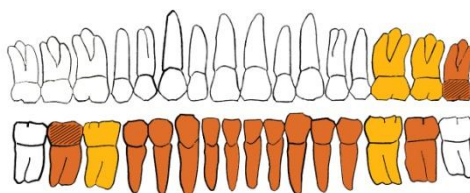
*Patološke promjene:* nisu prisutne.

*Asocirani materijalni ostaci ili životinjske kosti:* nisu prisutni.

## Gr. 36



## GORNJA ČELJUST (maxilla)



## DONJA ČELJUST (mandibula)



- |                          |                              |
|--------------------------|------------------------------|
| ■ zub prisutan           | ■ prisutan karijes           |
| ■ zub ispao zaživotno    | ■ prisutan alveolarni apsces |
| ■ zub ispao postmortalno |                              |

**Uščuvanost korteksa:** vrlo dobra.

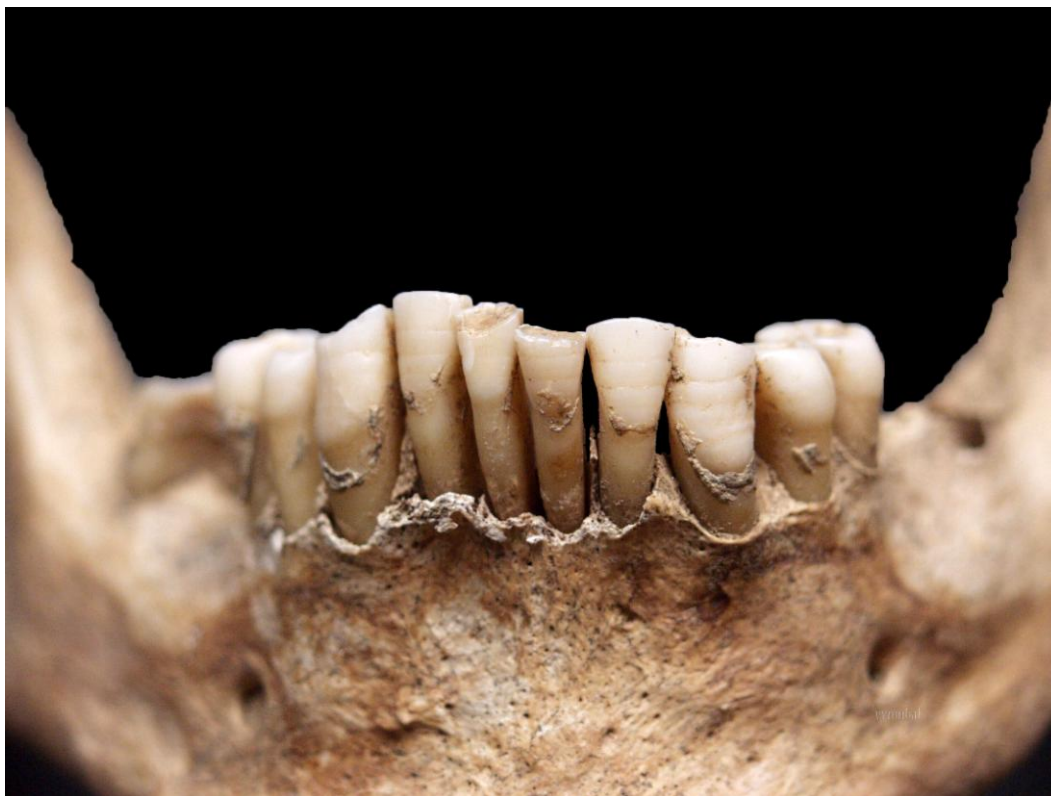**Spol:** muškarac.

**Starost u trenutku smrti:** 40 do 50 godina.

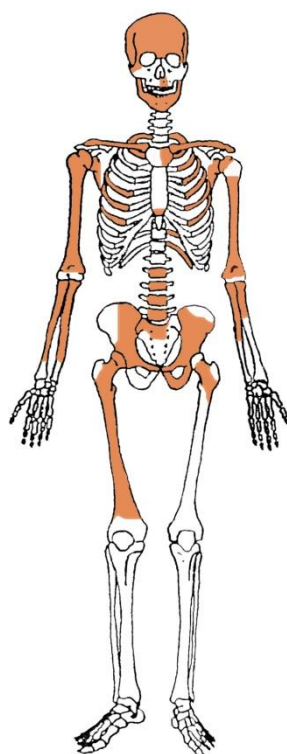
**Patološke promjene:** blag degenerativni OA (osteofiti) prisutan je na 4. prsnom kralješku. Na zubima su prisutni hipoplastični defekti (slika 1).

**Asocirani materijalni ostaci ili životinjske kosti:** nisu prisutni.

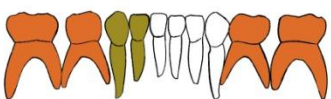
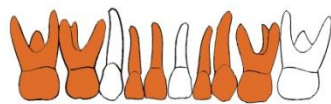**Slika 1.** Hipoplastični defekti na zubima donje čeljusti.



## Gr. 37



## GORNJA ČELJUST (maxilla)



## DONJA ČELJUST (mandibula)

- |                          |                              |
|--------------------------|------------------------------|
| ■ zub prisutan           | ■ prisutan karijes           |
| ■ zub ispao zaživotno    | ■ prisutan alveolarni apsces |
| ■ zub ispao postmortalno |                              |

**Uščuvanost korteksa:** dobra.

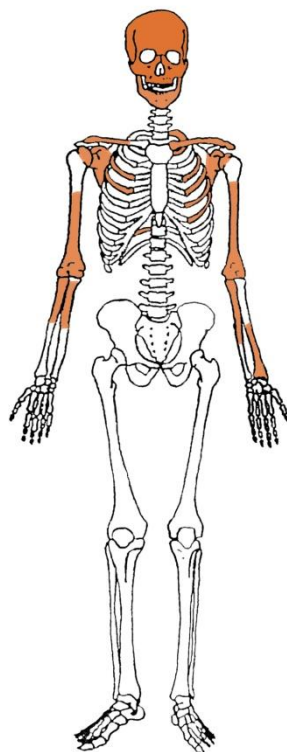
**Spol:** dijete.

**Starost u trenutku smrti:** 4,5 do 5,5 godina.

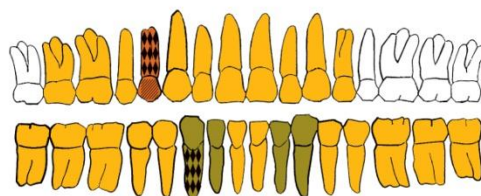
**Patološke promjene:** nisu prisutne.

**Asocirani materijalni ostaci ili životinjske kosti:** nisu prisutni.

## Gr. 38



## GORNJA ČELJUST (maxilla)



## DONJA ČELJUST (mandibula)

- |   |  |
|---|--|
| <span style="color: orange;">■</span> zub prisutan          | <span style="background-color: black; color: black;">■</span> prisutan karijes   |
| <span style="color: yellow;">■</span> zub ispao zaživotno   | <span style="background-color: black; border: 1px solid black; display: inline-block; width: 10px; height: 10px; vertical-align: middle;"></span> prisutan alveolarni apsces |
| <span style="color: green;">■</span> zub ispao postmortalno |  |

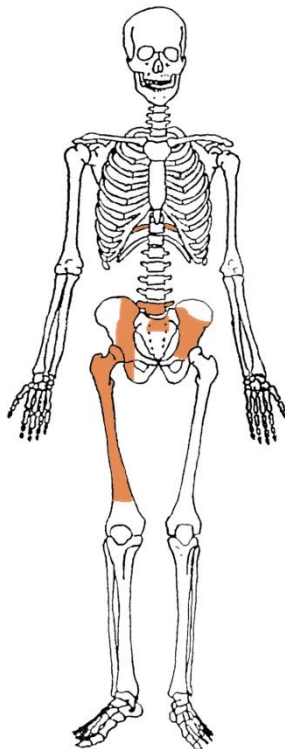
**Uščuvanost korteksa:** vrlo dobra.

**Spol:** muškarac.

**Starost u trenutku smrti:** više od 45 godina.

**Patološke promjene:** blaga zarašla ektokranijalna poroznost prisutna je na svodu lubanje.

**Asocirani materijalni ostaci ili životinjske kosti:** nisu prisutni.

**Gr. 39**

*Uščuvanost korteksa:* vrlo dobra.

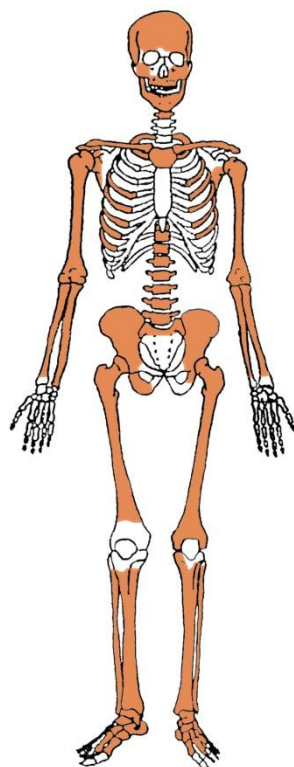
*Spol:* dijete.

*Starost u trenutku smrti:* 1 do 2 godine.

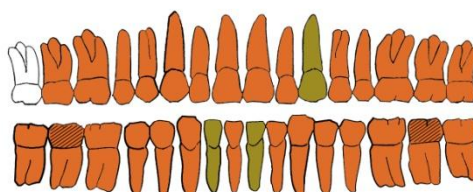
*Patološke promjene:* nisu prisutne.

*Asocirani materijalni ostaci ili životinjske kosti:* nisu prisutni.

## Gr. 40



## GORNJA ČELJUST (maxilla)



## DONJA ČELJUST (mandibula)

- |   |   |
|---|---|
| <span style="color: orange;">■</span> zub prisutan          | <span style="background-color: black; color: black;">■</span> prisutan karijes                        |
| <span style="color: yellow;">■</span> zub ispao zaživotno   | <span style="background-color: #cccccc; border: 1px solid black;">■</span> prisutan alveolarni apsces |
| <span style="color: green;">■</span> zub ispao postmortalno |   |

**Uščuvanost korteksa:** vrlo dobra.

**Spol:** muškarac.

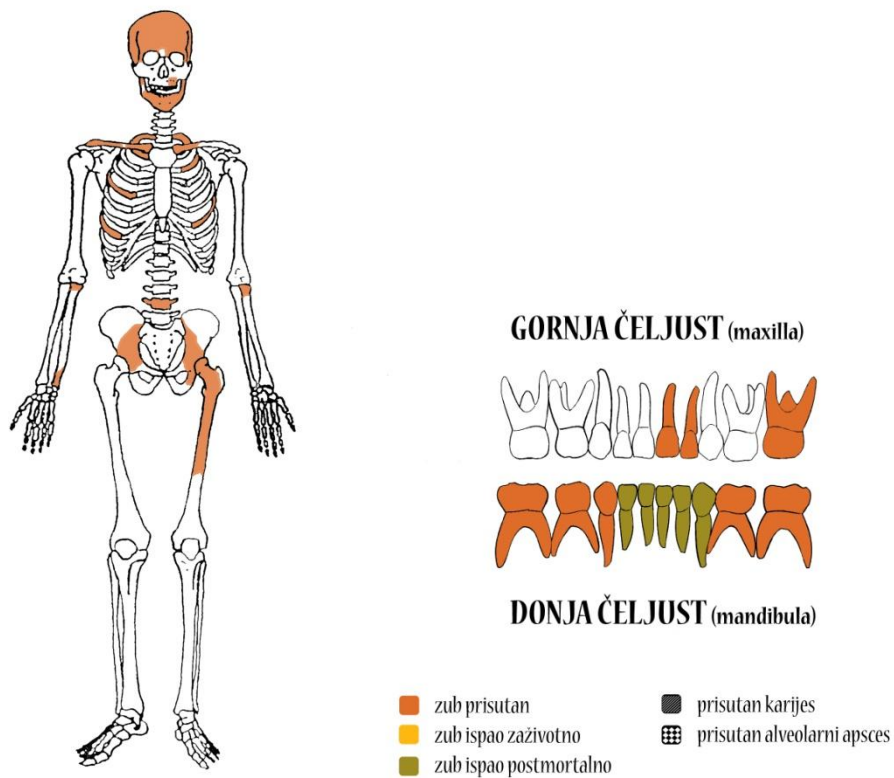
**Starost u trenutku smrti:** 20 do 25 godina.

**Patološke promjene:** Schmorlovi defekti prisutni su na 7., 8., 9., 10., 11. i 12. prsnom kralješku. Benigni kortikalni defekt prisutan je na hvatištu mišića *latissimus dorsi* obje nadlaktične kosti. Na zubima su prisutni hipoplastični defekti.

**Asocirani materijalni ostaci ili životinjske kosti:** nisu prisutni.



## Gr. 41



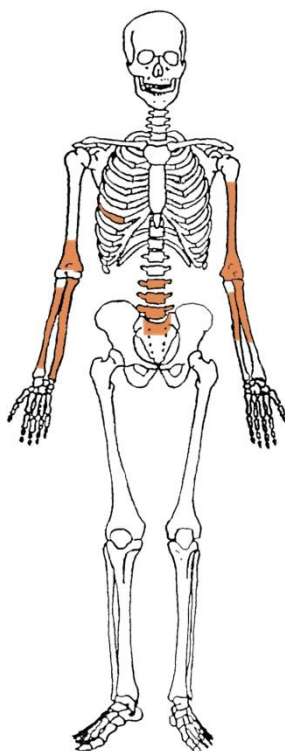
**Ušćuvanost korteksa:** vrlo dobra.

**Spol:** dijete.

**Starost u trenutku smrti:** 1,5 do 2,5 godine.

**Patološke promjene:** nisu prisutne.

**Asocirani materijalni ostaci ili životinjske kosti:** nisu prisutni.

**Gr. 42**

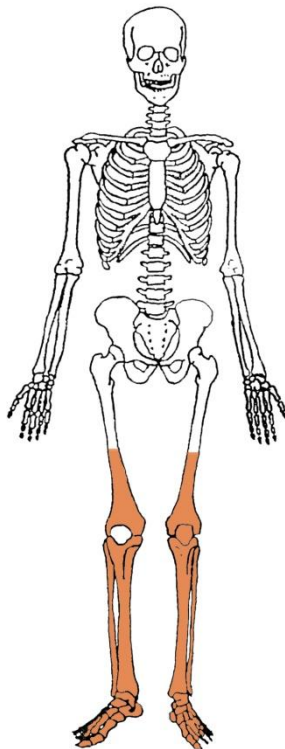
*Ušćuvanost korteksa:* dobra.

*Spol:* nije moguće odrediti.

*Starost u trenutku smrti:* 30 do 40 godina.

*Patološke promjene:* nisu prisutne.

*Asocirani materijalni ostaci ili životinjske kosti:* nisu prisutni.

**Gr. 43**

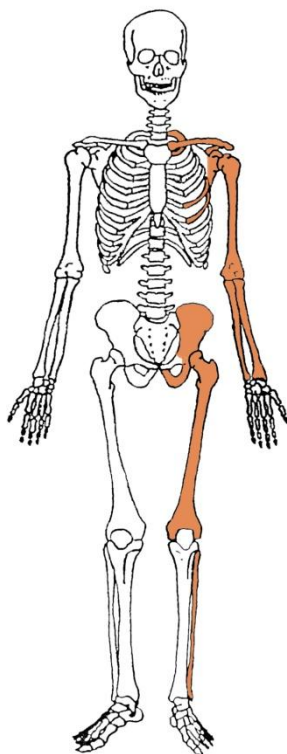
***Uščuvanost korteksa:*** vrlo dobra.

***Spol:*** nije moguće odrediti.

***Starost u trenutku smrti:*** 35 do 45 godina.

***Patološke promjene:*** blagi degenerativni OA (osteofiti) prisutan je na koljenima.

***Asocirani materijalni ostaci ili životinjske kosti:*** nisu prisutni.

**Gr. 44**

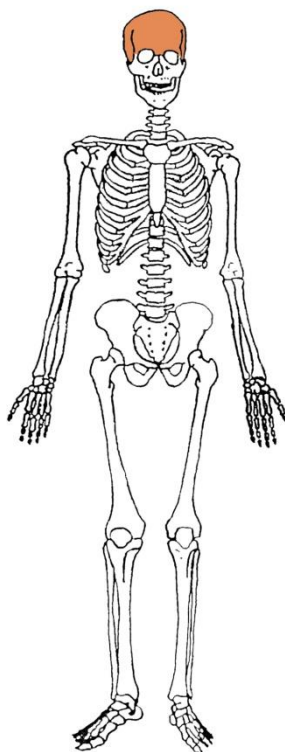
*Uščuvanost korteksa:* odlična.

*Spol:* žena.

*Starost u trenutku smrti:* 25 do 30 godina.

*Patološke promjene:* nisu prisutne.

*Asocirani materijalni ostaci ili životinjske kosti:* nisu prisutni.

**Gr. 45**

***Uščuvanost korteksa:*** dobra.

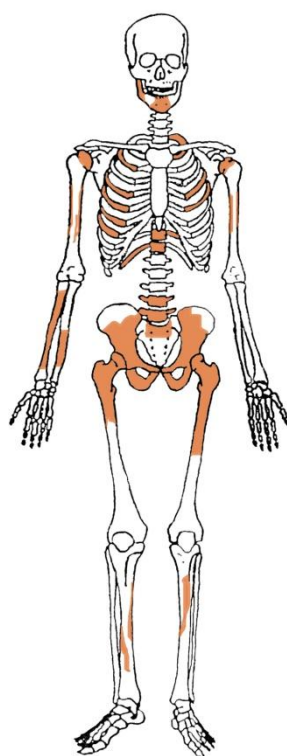
***Spol:*** nije moguće odrediti.

***Starost u trenutku smrti:*** više od 40 godina.

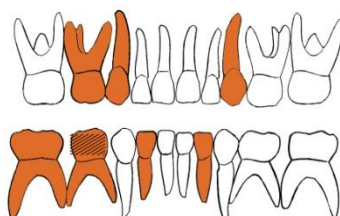
***Patološke promjene:*** nisu prisutne.

***Asocirani materijalni ostaci ili životinjske kosti:*** nisu prisutni.

## Gr. 46



## GORNJA ČELJUST (maxilla)



## DONJA ČELJUST (mandibula)

- |   |  |
|---|--|
| <span style="color: orange;">■</span> zub prisutan          | <span style="background-color: black; color: black;">■</span> prisutan karijes   |
| <span style="color: yellow;">■</span> zub ispao zaživotno   | <span style="background-color: black; border: 1px solid black; display: inline-block; width: 10px; height: 10px; vertical-align: middle;"></span> prisutan alveolarni apsces |
| <span style="color: green;">■</span> zub ispao postmortalno |  |

**Uščuvanost korteksa:** dobra.

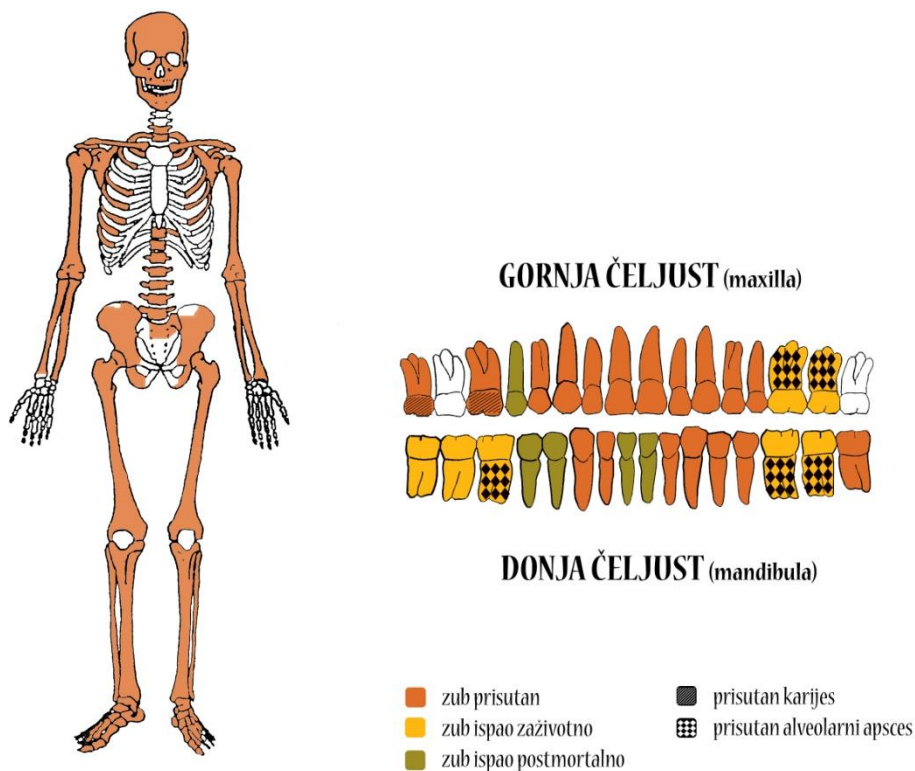
**Spol:** dijete.

**Starost u trenutku smrti:** 4 do 5 godina.

**Patološke promjene:** nisu prisutne.

**Asocirani materijalni ostaci ili životinjske kosti:** nisu prisutni.

## Gr. 47



**Ušćuvanost korteksa:** vrlo dobra.

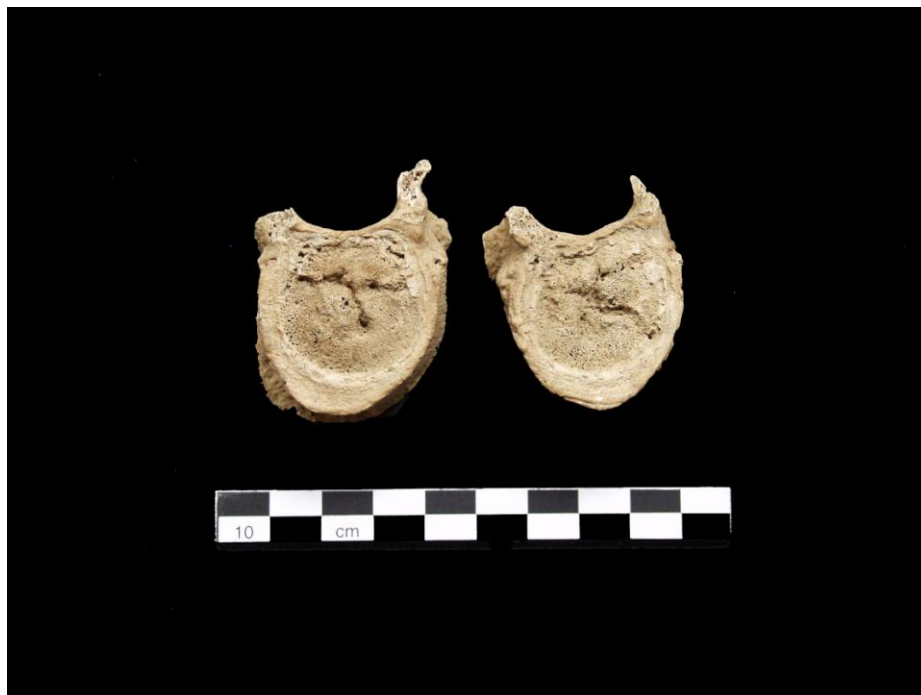**Spol:** muškarac.

**Starost u trenutku smrti:** 35 do 40 godina.

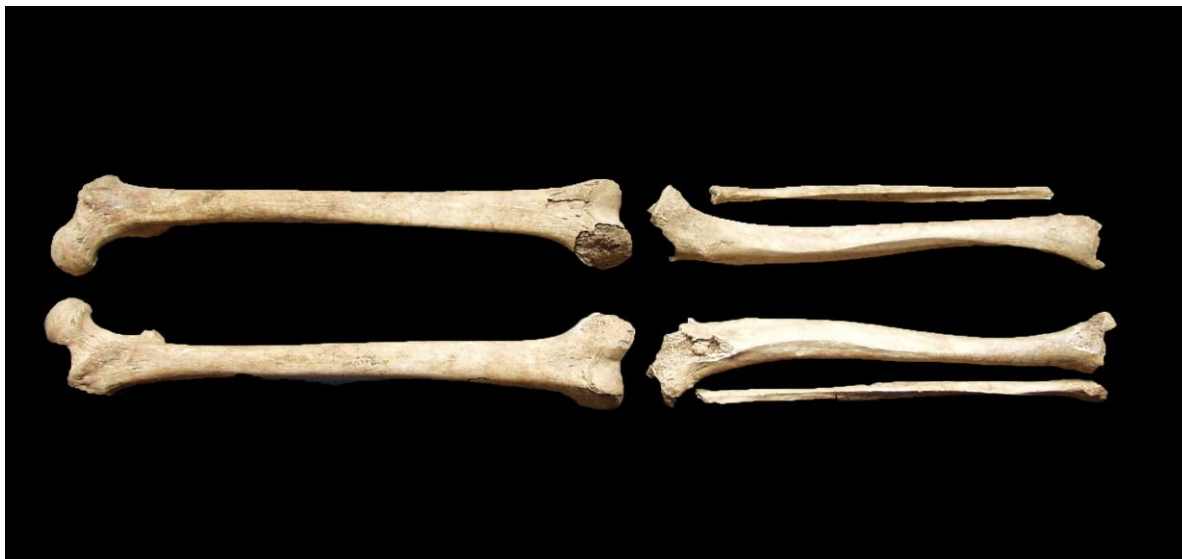**Patološke promjene:** Schmorlovi defekti prisutni su na 5., 6., 7., 8., 9., 10., 11. i 12. prsnom te 1., 2., 3. i 4. slabinskom kralješku (slika 2). Blagi degenerativni OA (osteofiti) prisutan je na kukovima, koljenima, na 3. vratnom te 5., 6., 7., 8., 9. i 10. prsnom kralješku. Proksimalne trećine dijafiza goljeničnih kostiju su ravne (poklapaju se sa bedrenim kostima), a od srednje trećine se savijaju lateralno (slika 3); desna goljenična kost je u anteriorno-posteriornom presjeku spljoštena uslijed poremećene motorike motorike; na proksimalnim zglobnim plohama goljeničnih kostiju prisutan je OA (porozitet i eburnacija) – moguće da se radi o rahitisu. Na zubima su prisutni hipoplastični defekti.

**Asocirani materijalni ostaci ili životinjske kosti:** nisu prisutni.

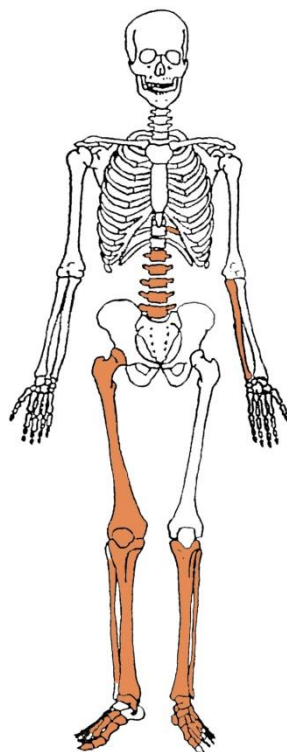
**Slika 2.** Schmorlovi defekti na prsnim kralješcima.



**Slika 3.** Savijanje goljeničnih kostiju kao moguća posljedica rahitisa.





**Gr. 48**

***Uščuvanost korteksa:*** dobra.

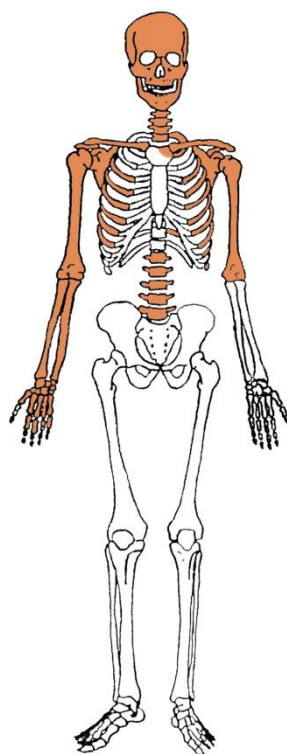
***Spol:*** muškarac.

***Starost u trenutku smrti:*** 45 do 55 godina.

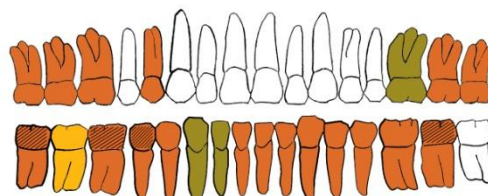
***Patološke promjene:*** blagi degenerativni OA (osteofiti) prisutan je na koljenima te 1., 2., 3. i 4. slabinskom kralješku.

***Asocirani materijalni ostaci ili životinjske kosti:*** nisu prisutni.

## Gr. 49



## GORNJA ČELJUST (maxilla)



## DONJA ČELJUST (mandibula)

- |   |  |
|---|--|
| <span style="color: orange;">■</span> zub prisutan          | <span style="background-color: black; color: black;">■</span> prisutan karijes   |
| <span style="color: yellow;">■</span> zub ispao zaživotno   | <span style="background-color: black; border: 1px solid black; display: inline-block; width: 10px; height: 10px; vertical-align: middle;"></span> prisutan alveolarni apsces |
| <span style="color: green;">■</span> zub ispao postmortalno |  |

**Uščuvanost korteksa:** vrlo dobra.

**Spol:** muškarac.

**Starost u trenutku smrti:** 30 do 35 godina.

**Patološke promjene:** benigni kortikalni defekt na prisutan je hvatištu mišića *pectoralis maior* obje nadlaktične kosti. Antemortalna dobro zarasla fraktura prisutna je na 4. metakarpalnoj kosti desne šake; trauma se očituje po dobro remodeliranom kalusu i zaraslom upalnom procesu (slika 4). Na zubima su prisutni hipoplastični defekti.

**Asocirani materijalni ostaci ili životinjske kosti:** nisu prisutni.

**Slika 4.** Antemortalna fraktura 4. metakarpalne kosti desne šake.

